Médecine Interne

CA 191

Uvéites infectieuses chez immunodéprimés et immunocompétents : deux mondes, deux pronostics. Expérience de l'hôpital Mohamed VI de Tanger

Hind,Stitou, Médecin Residente , Médecine Interne et Immunologie Clinique , Hopital Mohamed VI, Tanger, Maroc
Ikram, RAAIDI, Médecin spécialiste ,Médecine Interne et Immunologie Clinique , Hopital Mohamed VI, Tanger, Maroc,
Ayoub, EL HAJJOUBI, Médecin Residente , Service d'Ophtalmologie, Hopital Mohamed VI Tanger,Maroc
Soumaya, EL BACHIRI, Professeur assistant, Médecine Interne et Immunologie Clinique, Hopital Mohamed VI,, Tanger, Maroc
Wyssal, CHAWAD, Professeur assistant, Médecine Interne et Immunologie Clinique, Hopital Mohamed VI,, Tanger, Maroc
Myriem Bourkia, Professeur de l'enseignement superieur , Médecine interne et Immunologie Clinique ,Hopital Mohamed VI, Tanger, Maroc

☐ Introduction :

L'uvéite est une inflammation intraoculaire aux présentations variées. Les uvéites infectieuses constituent une entité particulière, caractérisée par la diversité de leurs manifestations cliniques et de leurs agents causaux.

☐ Matériels et méthodes :

- Etude rétrospective descriptive
- Service de Médecine Interne et Immunologie clinique de l'hôpital Mohamed VI de Tanger.
- 2019 - 2025.
  - Criteres d inclusion : Age >18 ans
  - Uvéite infectieuse.
- Objectif : Analyse des caractéristiques sémiologiques de l'atteinte oculaire selon le statut immunitaire : Immunocompétent (IC) ou Immunodéprimé (ID).

☐ Résultats :

- 10 cas , âge moyen 37.2 ans
- Sexe : 6 hommes/ 4 femmes
- Statut immunitaire : 7 VIH+ (5 stade C3, 1 stade C2, 1 stade B2) et 3 Immunocompétents.

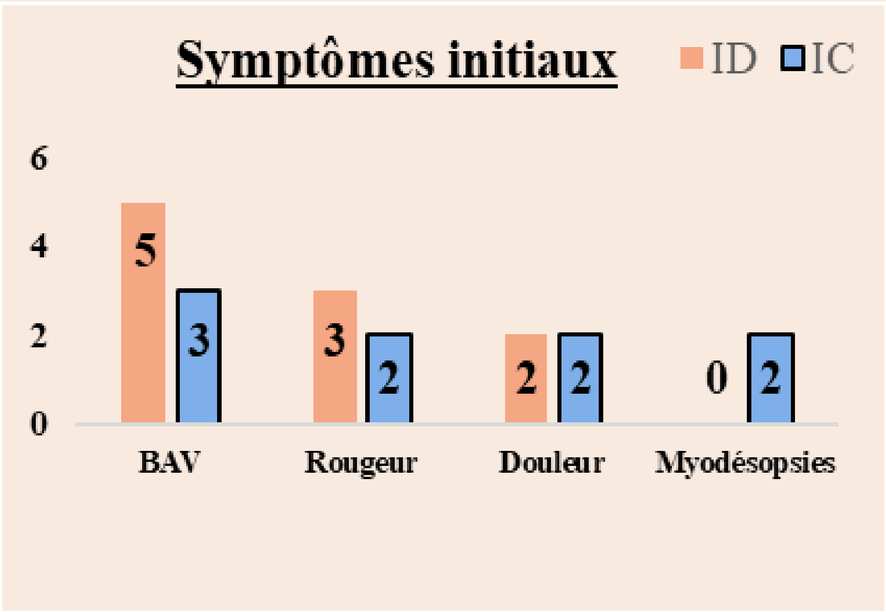

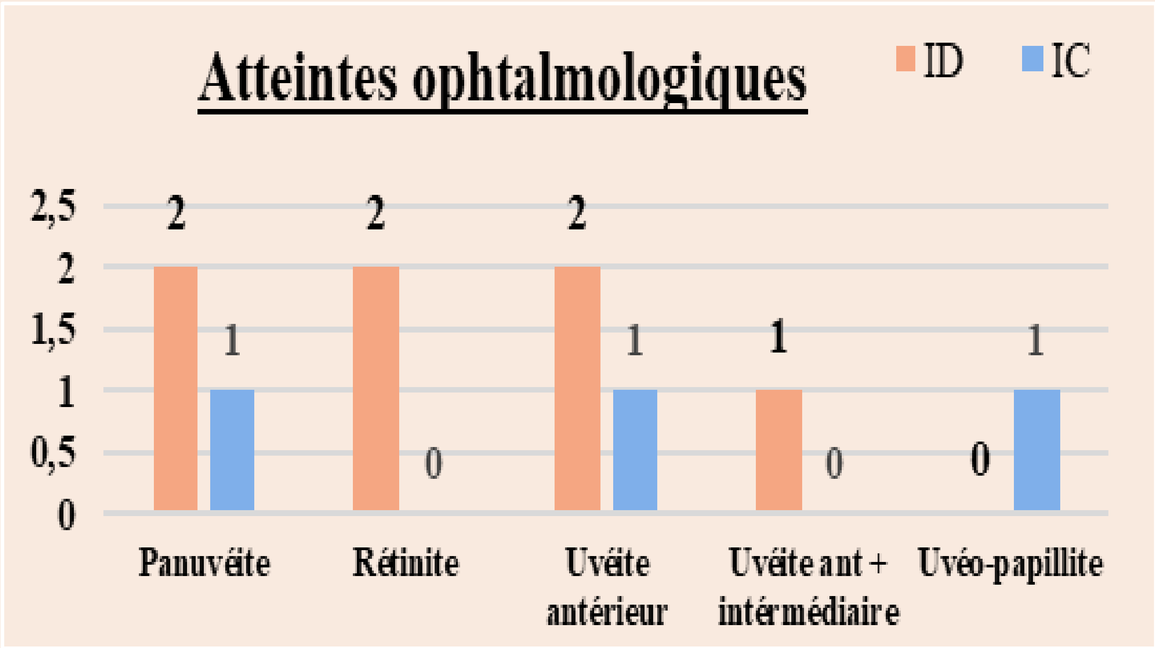

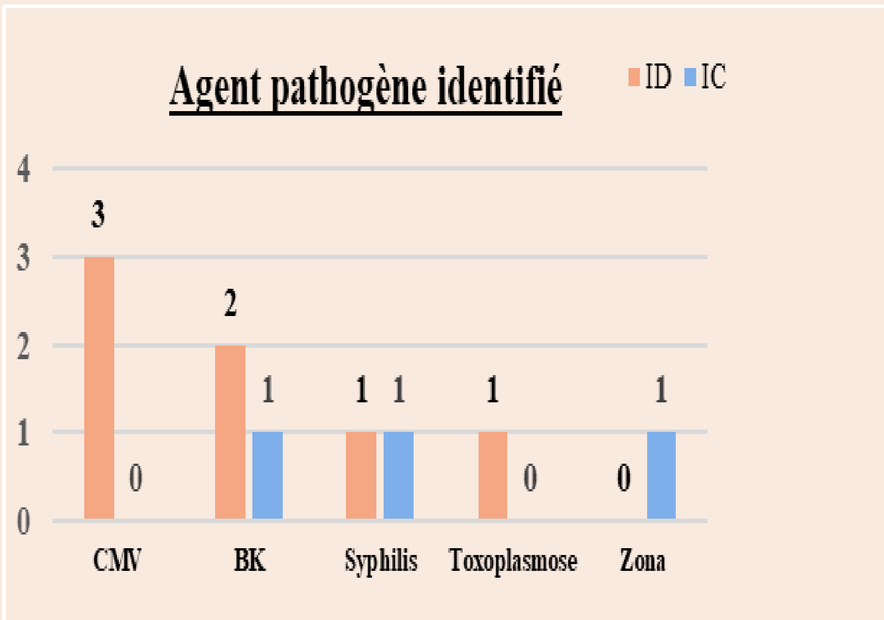

☐ Discussion et conclusion :

2 Profils	ID	IC
Germes	CMV, TB	syphilis, zona
Symptômes	frustres	francs
Evolution	défavorable	favorable

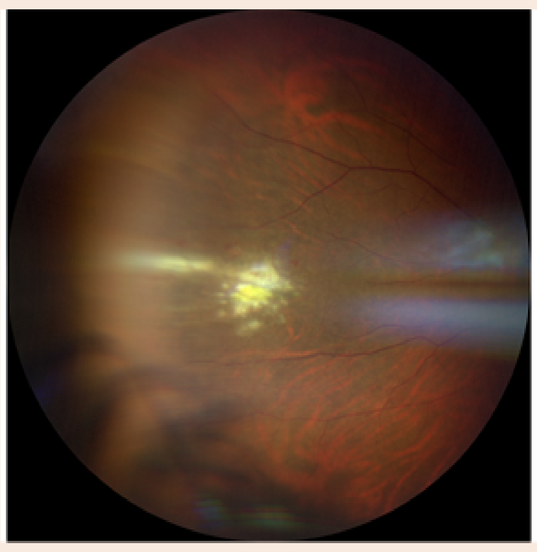

Image 1 :
Fond d'œil : nécrose rétinienne évolutive (CMV)



Image 2 :
Fond d'œil : séquelles cicatricielles de rétinite infectieuse

Les causes varient selon le statut immunitaire. Un diagnostic précoce est essentiel pour améliorer le pronostic visuel chez les patients immunodéprimés.

Références :
(1) Jait N, et al. Particularités cliniques et étiologiques des uvéites infectieuses chez les patients séropositifs et séronégatifs. Médecine interne et hématologie clinique, CHU Ibn Sina, Rabat, Maroc; 2022