Vascularite Rétinienne Sévère Révélant une Artérite à Cellules Géantes Occulte

Meriem CHARIFI Maitre de conférences, service de médecine Interne CHU Douéra Alger Algérie
Said TAHARBOUCHT Professeur , Service de médecine interne Hôpital Salim Zemirli El-Harrach, Alger
Mahrez FISSAH Maitre de conférences A , Département de médecine , Université Blida 1
Nadia TOUATI Maitre assistante , service de médecine interne CHU Bab El Oued Alger
Messaouda DJOUHRI Professeur de cardiologie, université Blida 1
Ahcène CHIBANE Professeur, Service de Médecine interne , CHU Douéra.

Introduction

L'atteinte oculaire de l'artérite à cellules géantes (ACG) est une urgence diagnostique et thérapeutique, le retard diagnostic peut engager le pronostic fonctionnel de l'oeil, avec un risque de cécité estimé à 10%. La Manifestation oculaire la plus fréquemment associée à AGC est la neuropathie Ischémique antérieure, bien que d'autres manifestations moins typiques peuvent survenir. Nous présentons le cas d'une femme âgée présentant un cas rare d'AGC occulte sans les manifestations classiques de la maladie, révélée par une vascularite rétinienne bilatérale sévère récurrente

Observation

Une patiente de 72 ans a initialement consulté en 2021 pour une baisse de l'acuité visuelle, sans symptômes systémiques associés, ni douleur ou rougeur oculaire. Un traitement local non spécifié avait été prescrit, mais la persistance des troubles a motivé une nouvelle consultation en décembre 2022.
L'examen ophtalmologique a mis en évidence une acuité visuelle diminuée, plus marquée à droite (OD : 3/10 ; OG : 7/10), avec réflexe photomoteur conservé et absence de diplopie. On notait un Tyndall vitréen, une atrophie maculaire droite, un oedème maculaire diffus gauche et une vascularite périphérique bilatérale. La patiente rapportait également des céphalées en casque et des phosphènes, sans autres manifestations générales (fièvre, amaigrissement, arthralgies, myalgies). Ses antécédents comprenaient une hypertension artérielle traitée par lécardipine (10 mg/jour).
À l'examen clinique, la tension artérielle était à 150/90 mmHg, l'IMC à 24,6 kg/m², la température à 37,2 °C, la fréquence cardiaque à 95/min et la fréquence respiratoire à 16/min. Les pouls périphériques étaient symétriques, sans souffle vasculaire ni anisotension.
Le bilan biologique montrait une CRP (4 mg/L), une VS (35 mm), une calcémie ionisée (1,20 mmol/L) et une ECA (27,7 U/L) dans les limites de la normale. Le test tuberculinique était négatif, les AAN positifs à 1/1000 sans spécificité antigénique identifiée. Les sérologies VIH, VHB, VHC et syphilis étaient négatives. L'ECG, l'échocardiographie transthoracique, la radiographie thoracique et la biopsie des glandes salivaires ne révélaient pas d'anomalie.
L'échodoppler des troncs supra-aortiques a montré un épaississement isoéchogène des artères carotides communes, sous-clavières et axillaires (jusqu'à 17 mm), avec un halo péri artériel, tandis que les artères temporales étaient indemnes. L'angioscanner thoracique confirmait l'épaississement pariétal et son rehaussement après injection.
Le diagnostic d'artérite à cellules géantes a été retenu sur ces critères d'imagerie.
La patiente a été traitée par bolus de méthylprednisolone (500 mg/j pendant 3 jours), relayés par une prednisone (0,7 mg/kg/j) associée au méthotrexate (20 mg/semaine). Le traitement antihypertenseur a été adapté. Un contrôle échographique, 4 semaines après le début de la corticothérapie, montrait une nette régression de l'épaississement carotidien (11 mm).

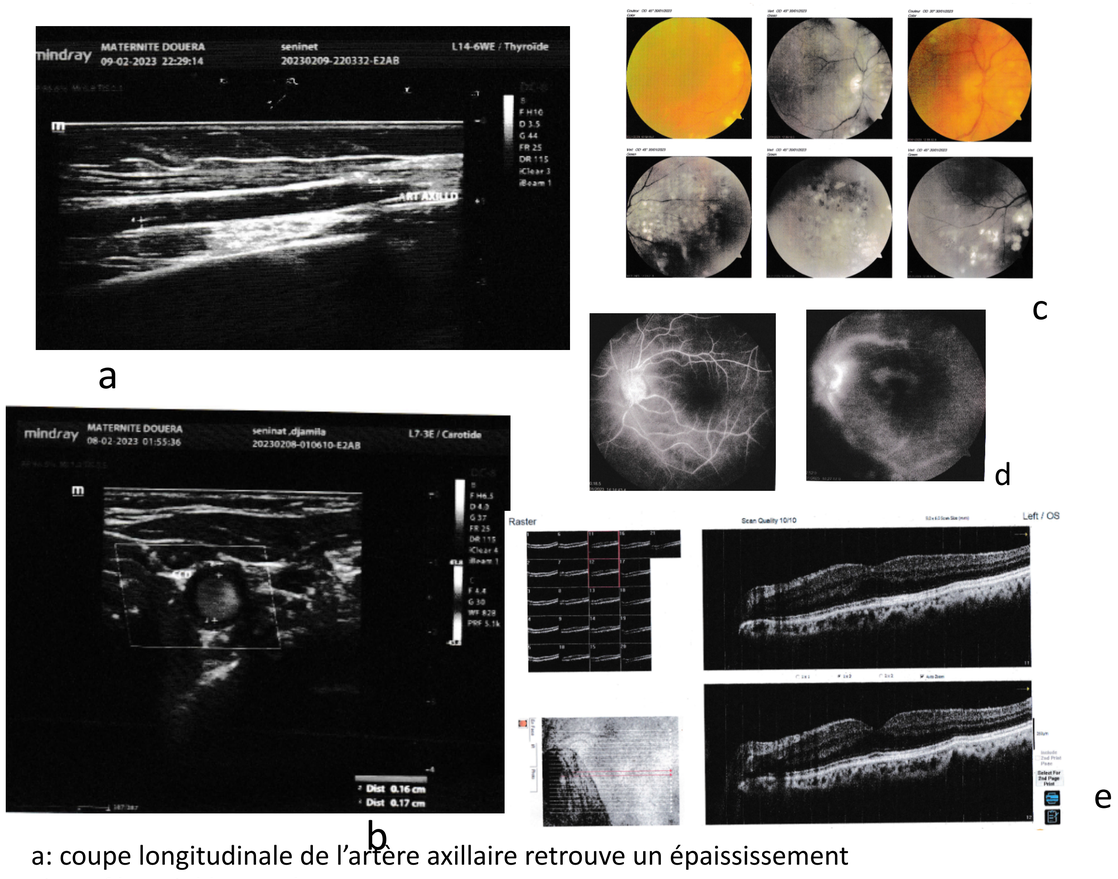

a: coupe longitudinale de l'artère axillaire retrouve un épaississement circonférentiel homogène
b: Echodoppler des TSAO coupe transversale de l'artère carotide commune droite montre un épaississement circonférentiel homogène
c,d: angiographie rétinienne: vascularite rétinienne périphérique bilatérale
e: OCT: œdème maculaire diffus

Discussion

La neuropathie optique ischémique antérieure représente la manifestation ophtalmologique la plus fréquente de l'artérite à cellules géantes (ACG), elle constitue une urgence diagnostique et thérapeutique en raison du risque élevé de perte visuelle irréversible.
De rares observations rapportent toutefois que l'ACG peut se révéler par des atteintes inflammatoires intraoculaires trompeuses, telles qu'une vascularite rétinienne, une uvéite postérieure ou une périneurite optique (2,3,4). Ces présentations atypiques, observées en particulier dans les formes dites occultes de l'ACG, se caractérisent par l'absence de signes systémiques évocateurs et parfois par des marqueurs inflammatoires biologiques normaux.
L'intérêt clinique majeur de ces manifestations réside dans le risque élevé de retard diagnostique qu'elles induisent, d'autant plus que l'amélioration partielle sous corticothérapie locale peut masquer la pathologie sous-jacente et différer l'instauration d'un traitement systémique approprié.
La biopsie de l'artère temporale demeure le gold standard diagnostique, cependant ses limites sont bien établies, notamment dans les formes à atteinte extra-crânienne prédominante ou segmentaire. Dans ce contexte, l'imagerie vasculaire (échodoppler avec recherche du signe du halo, l'angioscanner, l'IRM vasculaire ou la TEP-FDG) occupe une place centrale pour étayer le diagnostic et permettre une prise en charge précoce.
Ces observations soulignent la nécessité d'évoquer systématiquement une ACG devant toute atteinte inflammatoire oculaire inexpliquée chez un patient âgé de plus de 50 ans, même en l'absence de syndrome inflammatoire biologique ou de symptomatologie générale. La reconnaissance précoce de ces formes atypiques et l'instauration rapide d'une corticothérapie systémique, souvent associée à un traitement immunosuppresseur adjuvant, sont déterminantes pour prévenir les rechutes et améliorer le pronostic visuel.

Conclusion

L'artérite à cellules géantes doit être considérée comme une étiologie possible de vascularite rétinienne chez les patients âgés, y compris en l'absence de signes cliniques typiques. Dans ce contexte, la réalisation au minimum d'un échodoppler des troncs supra-aortiques apparaît essentielle pour contribuer au diagnostic précoce.

Références Bibliographiques

1. luqmani R, Lee E, Singh S, et al. The role of ultrasound compared to biopsy of temporal arteries in the diagnosis and treatment of giant cell arteritis (TABUL): a diagnostic accuracy and cost-effectiveness study. Health Technol Assess. 2016;20(90):1–238. doi:10.3310/hta20900
2. Rajesh CV, Cole M. Panuveitis as a presenting feature of giant cell arteritis. Br J Ophthalmol. 2000 Mar;84(3):340. doi: 10.1136/bjo.84.3.337d. PMID: 10744385; PMCID: PMC1723410.
3. Nam V. Nguyen, Samendra Karkhur, Murat Yuksel, Muhammed Hassan, Muhammad Sohail Halim, Quan Dong Nguyen & Murat Hasanreisoglu (2021): Posterior Uveitis Associated with Large Vessel Giant Cell Arteritis, Ocular Immunology and Inflammation, DOI: 10.1080/09273948.2021.1952274
4. Stephanie N Slemp, Sarah E Martin, Richard A Burgett & Eyas M Hattab (2014) Giant Cell Arteritis Presenting with Uveitis, Ocular Immunology and Inflammation, 22:5,391-393, DOI: 10.3109/09273948.2013.849351