Médecine Interne

n°CA 195

Uvéites et vascularite rétinienne dans un service de médecine interne

Sarra, AGOUBI, Résidente, Service de médecine interne, Hôpital Razi, Manouba, Tunisie
Mariem, ESSOURI, Assistante, Service de médecine interne, Hôpital Razi, Manouba, Tunisie
Neirouz, TOUJENI, Service de médecine interne, Hôpital Razi, Manouba, Tunisie
Imen Mariem, ABBASSI, , Assistante, Service de médecine interne, Hôpital Razi, Manouba, Tunisie
Imen, OUESLATI, Infectiologue, Service de médecine interne, Hôpital Razi, Manouba, Tunisie
Zeineb, TEYEB, Professeur agrégé, Service de médecine interne, Hôpital Razi, Manouba, Tunisie
Naziha, KHAMMASSI, Chef service, Service de médecine interne, Hôpital Razi, Manouba, Tunisie

Introduction:

L'uvéite est une cause majeure de morbidité oculaire pouvant menacer le pronostic visuel. La vascularite rétinienne en représente une forme particulièrement sévère. Nous avons entrepris cette étude afin de décrire les caractéristiques cliniques, étiologiques et évolutives des uvéites associées à une vascularite rétinienne hospitalisées en médecine interne.

Patients et méthodes:

Étude rétrospective monocentrique incluant les patients hospitalisés pour uvéite au service de médecine interne de l'hôpital Razi entre janvier2014 et décembre2024.

Résultats:

Parmi 80 patients admis pour uvéite ➔ Vascularite rétinienne : **20%** (n=16)
Age moyen : **37 ans**
Genre-ratio H/F : **1,2**
Classification anatomique:

- Uvéite antérieure : 2cas
- Uvéite intermédiaire: 1cas,
- Uvéite postérieure : 5 cas
- Uvéite totale :8 cas.

Atteinte bilatérale était notée dans 11 cas.
L'uvéite était granulomateuse dans 8 cas.

Les symptômes dominants :

- Baisse de l'acuité visuelle (100%),
- rougeur oculaire (62,5%)
- Douleur oculaire (37,5%).

L'examen ophtalmologique:

- Tyndall modéré : 81%,
- Hyalite: 69%,
- Hypopion: 37,5%,
- Nodules iriens : 25%.

La vascularite était **confirmée** par **l'angiographie à la fluorescéine** dans tous les cas (Figure 1).
Atteinte **extra-oculaire** : 40% des cas.
Les étiologies de notre étude sont détaillées dans la figure 2.

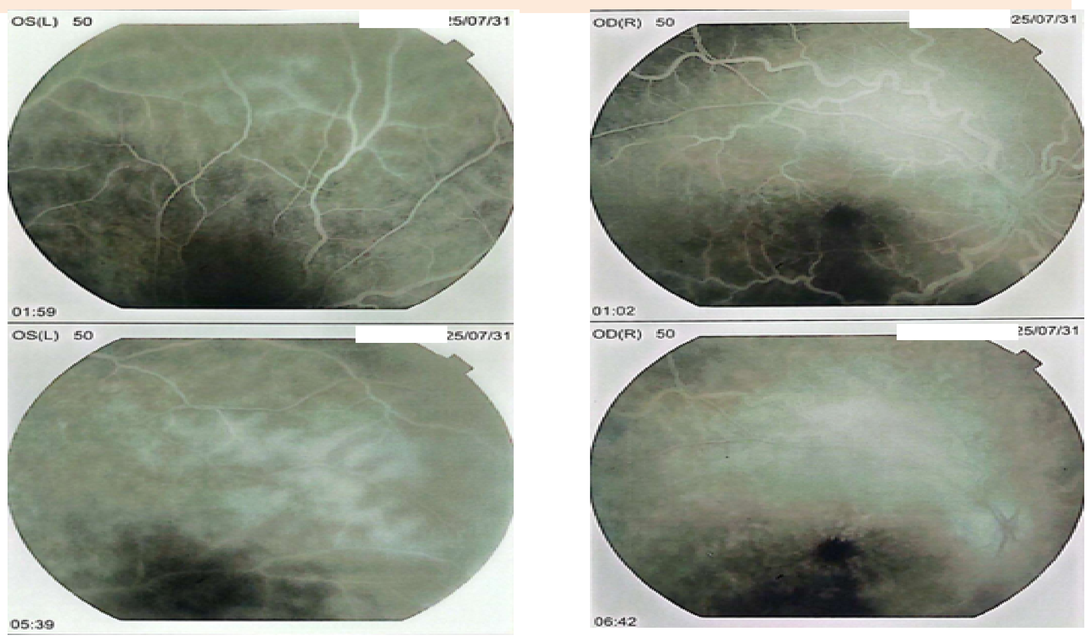

Figure 1 : Aspect en angiographie rétinienne : vascularite rétinienne et œdème maculaire en bilatérale

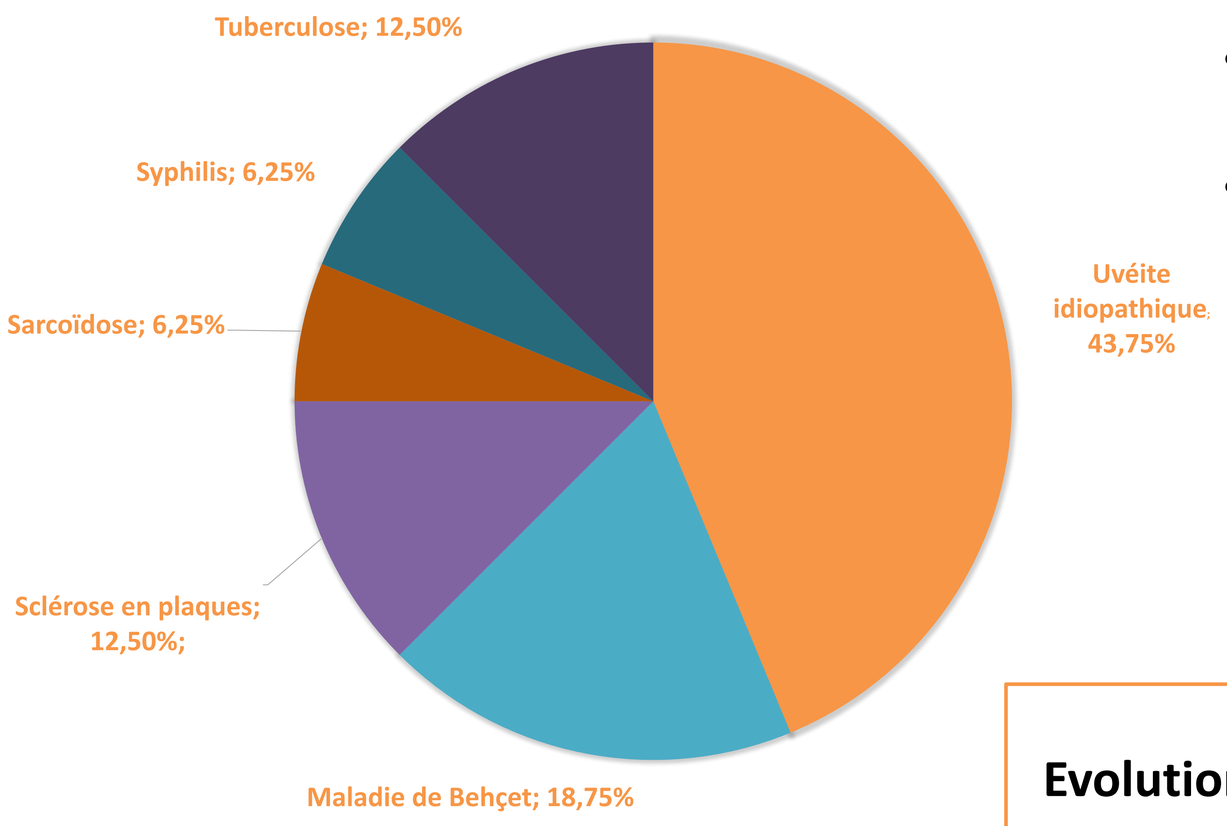

Figure 2: Etiologies des vascularites oculaires

- Le délai diagnostique moyen était de 3,1 mois.
- Prise en charge thérapeutique:
  - Tous les patients ont reçu une **corticothérapie systémique**, dont **81%** par bolus de **méthylprednisolone**.
  - Un immunosuppresseur, principalement **l'azathioprine**, a été prescrit dans **12 cas**, associé à un traitement spécifique pour la **tuberculose** (2 cas) et la **syphilis**(1 cas).

Evolution:
Les complications étaient fréquentes (75%): œdème papillaire (10 cas), cataracte (7), œdème maculaire (6), hémorragie intravitréenne (1) et cécité (4).

Conclusion:
La vascularite rétinienne, bien que moins fréquente, est une complication grave de l'uvéite, associée à un risque élevé de complications visuelles. Le diagnostic précoce et une prise en charge thérapeutique adaptée sont essentiels pour préserver le pronostic visuel. Une meilleure sensibilisation des praticiens à cette complication sévère pourrait permettre de réduire les séquelles visuelles à long terme.