Situations fréquentes en médecine interne

N°CA 196

PROFIL ÉTIOLOGIQUE DES UVÉITES INFECTIEUSES : À PROPOS DE 58 OBSERVATIONS

-**MEZANE Khadija**, médecin résidente , service de médecine interne , hôpital Arrazi ,CHU Mohamed VI Marrakech , Maroc.
-**ELOUAKHOUMI Amal** ,professeur assistant ,service de médecine interne , hôpital Arrazi ,CHU Mohamed VI Marrakech, Maroc.
-**ESSAADOUNI Lamiaa** , professeur d'enseignement supérieur, service de médecine interne, hôpital Arrazi ,CHU Mohamed VI Marrakech, Maroc **.**

Introduction

L'uvéite correspond à une inflammation de l'uvée, composée de l'iris, le corps ciliaire et la choroïde. Elle réalise des tableaux divers et des présentations particulièrement hétérogènes. Les uvéites ont des étiologies très variées (infectieuses, inflammatoires..) ou parfois idiopathiques sans cause identifiée.. Les causes infectieuses des uvéites représentent environ 20 % de l'ensemble des étiologies. Elles peuvent être bactériennes, virales ou parasitaires. L'identification d'un agent pathogène infectieux guide la prise en charge.
L'objectif de notre étude est de relever les caractéristiques épidémiologiques, cliniques, thérapeutiques et évolutives des uvéites d'origine infectieuse dans notre service

Patients et Méthodes

Nous avons mené une étude rétrospective descriptive, au service de médecine interne du centre hospitalier universitaire Mohammed VI de Marrakech, sur une période de 14 ans (allant du janvier 2010 au Décembre 2024) .
Ont été inclus, les cas d'uvéite objectivée à l'examen ophtalmologique avec étiologie infectieuse confirmée. Les patients ayant une pseudo-uvéite ou uvéite liée à autre étiologie ont été exclus.

Résultats

Sur un total de 412 cas d'uvéites toutes étiologies confondues suivies dans notre service , cinquante-huit patients avaient une étiologie infectieuse (soit 14,07 %). Il s'agit de 21 femmes et de 37 hommes (Sexe ratio H/F de 1.76). L'âge moyen au moment du diagnostic était de 41.9 ans.
La détérioration de la fonction visuelle était variable allant d'une acuité visuelle normale dans 5% des cas à une perception lumineuse dans 9% des cas. L'acuité visuelle était inférieure à 1/10 dans 25 cas. Les principaux signes révélateurs sont representés dans la figure 1.
Les étiologies infectieuses étaient dominées par la tuberculose dans 33% des cas (19 patients), suivie de la toxoplasmose (22.8%), l'Herpes Simplex Virus HSV (17.5%), le cytomégalovirus CMV (8.7%) , l'Epstein Barr Virus EBV (7%) , la syphilis (5.26 %) , la maladie de Lyme et le Virus de l'immunodéficience humaine VIH (2 cas chacun) et un et le Zona chez un seul patient.
Un traitement spécifique était prescrit dans tous les cas. Une corticothérapie associée était prescrite dans 80 % des cas.
L'évolution était favorable chez 89.4% avec disparition des signes fonctionnels, récupération totale ou partielle de l'acuité visuelle et disparition des signes inflammatoires à l'examen ophtalmologique. Six cas de rechute étaient notés avec passage à la chronicité (dans 5 cas de tuberculose : 5 cas et un cas d'infection herpétique). Les complications étaient dominées par les synéchies dans 32% des cas et hypertonie oculaire.

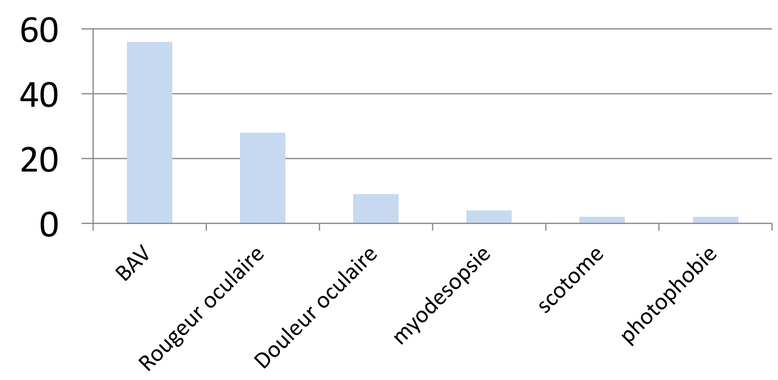

Figure 1: Principaux signes révélateurs dans notre série

Type d'uvéite	Nombre de patients
Uvéite antérieure	17 (29.3%)
Uvéite intermiédaire	10 (17.2%)
Uvéite postérieure	12 (20.6%)
Panuvéite	8 (13.8%)
Uvéite antérieure+ intermédiaire	7 (12%)
Uvéite intermédiaire +postérieure	4 (6.8%)

Tableau 1: type anatomique des uvéites dans notre série

Discussion

Les uvéites infectieuses surviennent à tout âge, mais touche essentiellement les sujets âgés de 20 à 60 ans avec un pic de fréquence chez les sujets jeunes. La majorité des séries rapportent–une légère prédominance masculine avec un sex-ratio allant de 1 à 1,8 avec.
Concernant le type anatomique des uvéites infectieuses , la prédominance des uvéites antérieures est rapportée dans la plupart des études, suivies des uvéites postérieures puis les uvéites intermédiaires et les panuvéites, ce qui concorde en partie avec les résultats de notre série(Tableau 2). Relativement au profil étiologique des uvéites infectieuses, les études montrent une large hétérogénéité dans la répartition des étiologies d'une série à l'autre. Les étiologies retrouvées chez nos malades étaient dominées par La tuberculose et La toxoplasmose Des résultats similaires ont été cités par plusieurs études rapportant comme première étiologie la TBK .

Etude	Pays	Etiologie infectieuse	Type anatomique dominant
H. Zoubeidi (1) (2015)	**Tunisie**	**la tuberculose 22,72 % et la toxoplasmose 22,72 %**	**Antérieure (31,81%)**
W. Skouri (2) (2018)	**Tunisie**	**la toxocarose 30 % la tuberculose 20 %**	**Antérieure (30%) Postérieure (30 %)**
N.Jait, H. Khibri(3) (2021)	**Maroc (Rabat)**	**la tuberculose 29 %, la toxoplasmose 18 %**	**Postérieure (41 %)**
Z.BERBICH (4) (2023)	**Maroc (Rabat)**	**La tuberculose 40%, la toxoplasmose 17%**	**Postérieure (48%)**
Notre série	**Maroc (Marrakech)**	**La tuberculose dans 33% La toxoplasmose 22.8%**	**Antérieure (29.3%)**

Tableau 2 :Différentes études réalisées sur les uvéites infectieuses

Concernant le profil évolutif des uvéites infectieuses dans la littérature, il est très variable et fortement influencé par le type d'uvéite , l'étiologie et la précocité de la prise en charge . Une cécité légale allant jusqu'à 25% des cas était rapportée dans la littérature.

Conclusion

Dans notre étude, les étiologies des uvéites infectieuses demeurent dominées par la tuberculose et la toxoplasmose.
Le pronostic semble être corrélé à l'étiologie, à la sévérité de l'atteinte oculaire mais surtout à l'adaptation du traitement et à la rapidité de la prise en charge, d'où l'importance d'une collaboration étroite entre interniste et ophtalmologue .

References

1. H. Zoubeidi,C, Abdelkefi,A. et al. Profil étiologique des uvéites infectieuses dans un service de médecine interne. La Revue de Médecine Interne 2015 ; 36(2) : A104
2. W. Skouri , N. Boussetta et al . Uvéites infectieuses dans un service de médecine interne La Revue de Médecine Interne June 2018, Pages A206-A207
3. N. Jait, H. Khibri, H. Harmouche et al . Particularités cliniques des uvéites infectieuses La Revue de Médecine Interne 2021 . Infectious Diseases Now 51 (2021) S75–S76
4. BERBICH ZINA, Amina BERRAHO et al . LES UVEITES INFECTIEUSES EN MEDECINE INTERNE Faculté de Médecine et de Pharmacie, Rabat - Thèse de médecine 2023 .