La maladie de Wilson : A propos de l'expérience d'un centre tunisien

1er Auteur : ghada, GHARBI, AHU, Service de gastro-entérologie, hôpital Mohamed Tahar Maamouri, Nabeul, TUNISIE

Autres auteurs, équipe:

- amal, KHSIBA, Pr Ag, Service de gastro-entérologie, hôpital Mohamed Tahar Maamouri, Nabeul, TUNISIE
- asma, BEN MOHAMED, AHU, Service de gastro-entérologie, hôpital Mohamed Tahar Maamouri, Nabeul, TUNISIE
- manel, YAKOUBI, AHU, Service de gastro-entérologie, hôpital Mohamed Tahar Maamouri, Nabeul, TUNISIE
- moufida, MAHMOUDI, Pr Ag, Service de gastro-entérologie, hôpital Mohamed Tahar Maamouri, Nabeul, TUNISIE
- mouna, MEDHIOUB, Pr Ag, Service de gastro-entérologie, hôpital Mohamed Tahar Maamouri, Nabeul, TUNISIE
- lamine, HAMZAOUI, Pr Ag, Service de gastro-entérologie, hôpital Mohamed Tahar Maamouri, Nabeul, TUNISIE

Introduction :

La maladie de Wilson est une affection génétique rare secondaire à une anomalie du métabolisme du cuivre entrainant son accumulation dans différents organes essentiellement le foie, le cerveau et la cornée. Son pronostic est amélioré depuis l'avènement des chélateurs de cuivre. D'où la nécessité d'un diagnostic précoce afin d'éviter la progression de la maladie et l'apparition de ses complications.

But : Déterminer les caractéristiques épidémiologiques, cliniques et thérapeutiques des patients atteints de maladie de Wilson.

Résultats :

Nous avons inclus 8 patients d'âge moyen au moment de diagnostic de 12 ans avec des extrêmes de 3 et 43 ans et de sexe ratio H/F de 1,7. Une notion de consanguinité était retrouvée chez 37,5% des patients. Les circonstances de découverte étaient un dépistage familial chez 5 patients (62,5%), une décompensation oedématoascitique inaugurale d'une cirrhose chez une patiente (12,5%) et une insuffisance hépatique aigue sur une hépathopathie chronique chez deux (25%) dont une est sévère et une est fulminante. La moitié de nos patients avait initialement une forme présymptomatique, quatre patients (50%) avaient une atteinte hépatique associée à une atteinte neurologique asymptomatique chez un patient (12,5%), une atteinte hématologique avec une anémie hémolytique à test de Coombs direct négatif chez deux patient (25%) et une atteinte occulaire avec la présence d'un noyau de kayser fleischer chez un patient. A la biologie, une cytolyse était objectivée chez 4 patients (50%) et une hyperbilirubinémie chez 3 patients (37,5%) avec un taux moyen de bilirubine totale de 126 [4,5-530] µmol/l . Une thrombopénie chez 5 patients (62,5%), un TP bas (<70%) chez quatre patients (50%) et une hypoalbuminémie chez quatre autres (50%). Le bilan cuprique montrait une cuprémie basse chez six malades et normale chez deux avec un taux moyen de 4,9 [1,5-17,5] µmol/l, une céruloplasmine sérique basse chez tous les patients, ainsi qu'une cuprurie de 24 heures élevée chez tous les patients avec un taux moyen de 13,2 [4,2-30,6] µmol/24h. Tous les patients étaient mis sous D-pénicillamine avec une prise irrégulière par deux patients. L'évolution était favorable chez la plupart des patients (62,5%). Trois patients ont évolué vers la cirrhose et trois patients ont présenté une atteinte neurologique. Des effets indésirables du traitement étaient diagnostiqués chez trois patients : une thrombopénie chez deux patients et une paresthésie des membres chez un patient. Dans notre population, on a déploré un décès après 16 ans de l'évolution de la maladie.

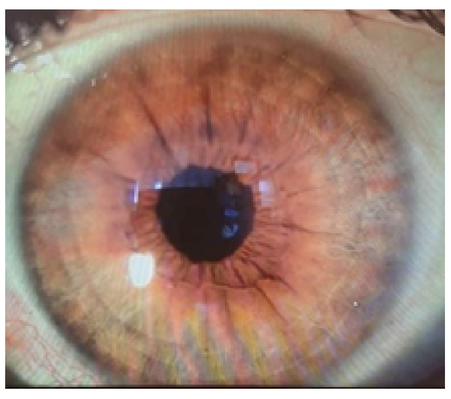

Figure : Examen à la lampe à fente montrant un anneau de Kayser Fleischer (flèche rouge) chez un patient atteint de maladie de Wilson

Conclusion : Notre étude a permis une meilleure connaissance des caractéristiques de la maladie de Wilson qui est une pathologie rare et a souligné l'intérêt de dépistage et de la compliance au traitement pour améliorer le pronostic cette maladie.