MEDECINE INTERNE

CA_212

Macrochéilite de Miescher et syndrome de Melkersson-Rosenthal : analyse clinicopathologique et thérapeutique d'une série hospitalière de 14 cas

Auteurs: Maryem MHIRI, Résidente, Service de Dermatologie, Hôpital Farhat Hached, Sousse, Tunisie
Maha LAHOUEL, AHU, Service de Dermatologie, Hôpital Farhat Hached, Sousse, Tunisie
Nadia GHARIANI FETOUI, Pr.Ag, Service de Dermatologie, Hôpital Farhat Hached, Sousse, Tunisie
Sana MOKNI, PHU, Service de Dermatologie, Hôpital Farhat Hached, Sousse, Tunisie
Amina AOUNALLAH, PHU, Service de Dermatologie, Hôpital Farhat Hached, Sousse, Tunisie
Najet GHARIANI, PHU, Service de Dermatologie, Hôpital Farhat Hached, Sousse, Tunisie
Mohamed DENGUEZLI, PHU, Service de Dermatologie, Hôpital Farhat Hached, Sousse, Tunisie

Introduction:

- La macrochéilite de Miescher(MM) se définit par une macrochéilite granulomateuse isolée.
- Le syndrome de Melkersson-Rosenthal (SMR) = triade = œdème orofacial + paralysie faciale périphérique récurrente + langue plicaturée.

Matériels & méthodes:

- Type d'étude: rétrospective descriptive
- Durée d'étude: 16 ans (2009-2025)
- Population: patients ayant une macrochéilite granulomateuse **confirmée cliniquement et histologiquement** dans un centre hospitalier (service de dermatologie).
- Les critères de non-inclusion: bilans positifs de **maladie de Crohn, de sarcoïdose, de tuberculose ou de leishmaniose.**

Résultats

- Taille de l'échantillon: 14 patients
- Prédominance féminine (sex-ratio H/F=0,27)
- Âge moyen : 36,9 ans
- Durée d'évolution avant diagnostic : 2,7 ans
- Formes cliniques:

➢ **Macrochéilite de Miescher** isolée : 35,9% (5 cas)

➢ **Syndrome de Melkersson–Rosenthal** (SMR) : 64,1% (9 cas): Œdème facial (71,4%), langue plicaturée (57,1%), paralysies faciales récurrentes (42,8%), triade complète (35,7%). (figure 3)

- Histologie:

➢ **Granulomes épithélioïdes gigantocellulaires : 64,3%**

Association significative avec paralysie faciale récurrente et triade SMR (p<0,05)

➢ Infiltrats lympho-histiocytaires/plasmocytaires sans granulomes : 35,7%

- Traitements proposés:

Infiltrations locales de corticoïdes (42,8%), corticothérapie générale (35,7%), extencilline (21,4%), chloroquine (21,4%), cyclines (42,8%)

- Evolution:

Réponse meilleure dans les macrochéilites de Miescher vs SMR (p<0,05).

Figure 1: macrochéilite de la lèvre supérieure.

Figure 2: langue plicaturée.

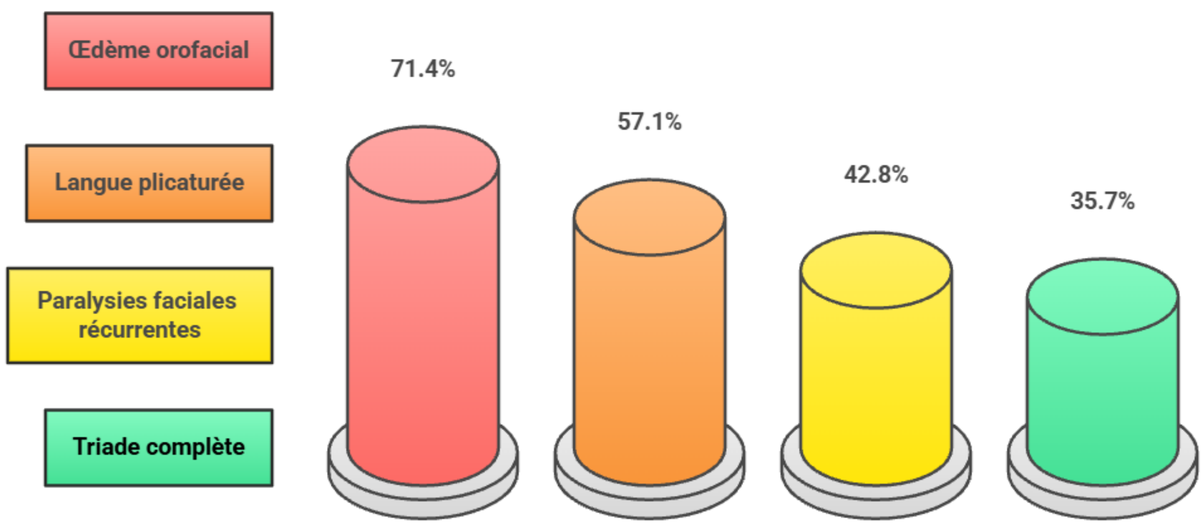

Figure 3: fréquence des manifestations cliniques du syndrome de Melkersson-Rosenthal (SMR).

Discussion

- La triade complète dans le SMR est **rare.**
- La MM serait la **forme monosymptomatique la plus fréquente** du SMR.
- A l'histologie : L'absence d'inflammation granulomateuse n'élimine pas le diagnostic, et peut laisser place à des infiltrats lymphocytaires de disposition périvasculaire.
- L'association **significative entre granulomes histologiques et manifestations neurologiques:** en faveur d'un lien entre l'intensité de l'inflammation et la sévérité clinique.
- **La meilleure réponse des formes isolées de MM:** moindre agressivité du processus inflammatoire.

Conclusion

Ces données appellent à une standardisation des critères diagnostiques et à une évaluation prospective des traitements afin d'optimiser la prise en charge de ces pathologies encore mal codifiées.