Manifestations cliniques et prise en charge du syndrome de Melkersson-Rosenthal : expérience de cinq cas

Majd ABU TALEB, Dermatologie, C.H.U Hedi Chaker de Sfax, Sfax, Tunisie.
Marwen Boughriba, Médecine interne, , C.H.U Hedi Chaker de Sfax, Sfax, Tunisie.
Mona Snoussi, Médecine interne, , C.H.U Hedi Chaker de Sfax, Sfax, Tunisie.
Rim Chaabouni, Dermatologie, C.H.U Hedi Chaker de Sfax, Sfax, Tunisie.
Abir Derbel, Médecine interne, , C.H.U Hedi Chaker de Sfax, Sfax, Tunisie.
Sonia Boudaya, Dermatologie, C.H.U Hedi Chaker de Sfax, Sfax, Tunisie.
Abderrahmen Masmoudi, Dermatologie, C.H.U Hedi Chaker de Sfax, Sfax, Tunisie.
Sameh Marzouk, Médecine interne, , C.H.U Hedi Chaker de Sfax, Sfax, Tunisie.
Hamida Turki, Dermatologie, C.H.U Hedi Chaker de Sfax, Sfax, Tunisie.

Introduction

- Le **syndrome de Melkersson-Rosenthal (SMR)** est une **entité clinico-pathologique rare**, caractérisée par la **triade classique : chéilite granulomateuse récidivante, paralysie faciale périphérique récurrente** et **langue plicaturée**.
- Cependant, la **forme complète** de cette triade n'est présente que dans **8 à 25% des cas**.
- La **prévalence exacte du** syndrome reste **inconnue** localement, avec **une incidence mondiale estimée à 0,08%.**
- À travers cette **série hospitalière**, nous visons à décrire les **particularités épidémiologiques, cliniques, histologiques, thérapeutiques et évolutives du syndrome de Melkersson-Rosenthal.**

Résultats

- **Cinq patientes, toutes de sexe féminin**, d'un **âge moyen de 33,2 ans (21–45 ans), ont été incluses**.
- **Toutes présentaient une macrochéilite**. **La langue fissurée était retrouvée chez 80 %** et une **paralysie faciale chez 20 %**. **La triade classique n'était complète que chez 20 %**. **Aucun signe systémique n'orientait vers une autre cause**.
- **Les AAN étaient positifs chez 20 %.**
- **L'atopie était fréquente** (**60 %, principalement rhinite allergique**). **Aucun cas de MICI ou d'auto-immunité n'a été rapporté**, mais des **antécédents isolés de psoriasis, diabète gestationnel et hypertension étaient présents (20 % chacun).**
- **Un seul cas d'antécédents familiaux** (**diabète de type 1 et hypothyroïdie**) a été noté, **sans SMR familial.**
- L'histologie confirmait une chéilite granulomateuse dans 80 % des cas, **principalement sur biopsie de lèvre supérieure.**
- **Le traitement était hétérogène** : la doxycycline a été donnée à 40 %, avec une **efficacité notable uniquement en association avec des dermocorticoïdes**. **L'hydroxychloroquine était inefficace. Les corticoïdes oraux (60 %) ont montré la meilleure réponse, avec amélioration en un mois et moins de récidives. Les injections intralésionnelles étaient efficaces mais douloureuses.**

Conclusion

Le SMR demeure une **entité complexe** nécessitant des **stratégies thérapeutiques standardisées** et des **études multicentriques pour affiner sa prise en charge et son pronostic.**

Patients et méthodes

- Cette étude **rétrospective** a inclus tous les cas de syndrome de Melkersson- Rosenthal diagnostiqués entre **juin 2017 et janvier 2025** à l'Hôpital universitaire Hedi Chaker de Sfax.
- Le **diagnostic reposait** sur la présence d'au moins deux signes cliniques de la triade de Miescher et la confirmation histologique par granulomes non caséeux.
- Un **bilan étiologique complet** a **exclu les diagnostics différentiels**, notamment **la maladie de Crohn, la sarcoïdose et les causes iatrogènes.**

Discussion

- Bien que **limitée à cinq patientes**, notre étude **confirme la prédominance féminine** et l'apparition du SMR chez **l'adulte jeune, comme décrit dans la littérature.**
- **L'étiologie reste multifactorielle** et **mal comprise**, impliquant des **facteurs immunologiques, infectieux et environnementaux.**
- **La macrochéilite persistante**, présente chez **toutes les patientes**, **constitue le signe majeur**, tandis que la **triade classique reste rare, en accord avec les données antérieures.**
- **L'absence de maladies inflammatoires associées**, notamment la maladie de Crohn, et **l'absence de signes systémiques suggèrent un SMR isolé**, élément important pour **orienter le diagnostic face aux autres granulomatoses orofaciales**.
- La **positivité des AAN chez une patiente**, **sans spécificité**, évoque une **possible composante auto-immune, mais nécessite des explorations supplémentaires.**
- **Sur le plan thérapeutique**, **l'efficacité des corticoïdes oraux, en particulier de la prednisone à doses moyennes, confirme leur rôle central dans la prise en charge des poussées.**
- Enfin, **l'approche globale doit inclure des mesures adjuvantes, notamment une hygiène bucco-dentaire optimale, afin de limiter les facteurs aggravants locaux**

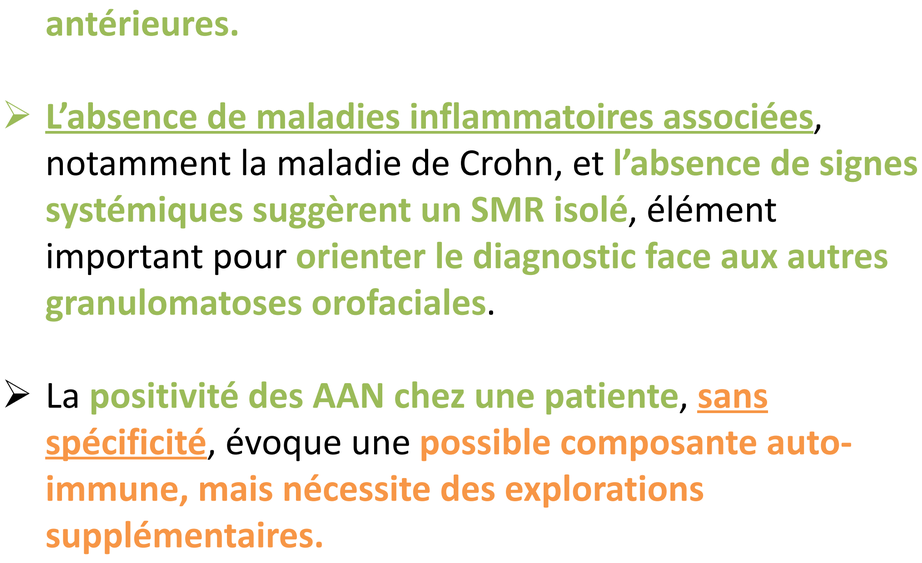

Figure ; :A) une langue plicaturée, B) asymétrie faciale .