Les granulomes palissadiques : 63 cas

Sonda Yaich, Résidente, Dermatologie, CHU Hédi Chaker, Sfax, Tunisie;
Autres auteurs, équipe:
- Mariem Amouri, Professeur, Dermatologie, CHU Hédi Chaker, Sfax, Tunisie
- Rim Chaabouni, Assistante, Dermatologie, CHU Hédi Chaker, Sfax, Tunisie
- Slim Charfi, Professeur, Laboratoire d'anatomopathologie, Hôpital Habib Bourguiba, Sfax, Tunisie
- Abderrahmen Masmoudi, Professeur, Dermatologie, CHU Hédi Chaker, Sfax, Tunisie
- Tahia Boudawara, Professeur, Laboratoire d'anatomopathologie, Hôpital Habib Bourguiba, Sfax, Tunisie
- Hamida Turki, Professeur, Dermatologie, CHU Hédi Chaker, Sfax, Tunisie

Introduction:

Les granulomes palissadiques (GP) incluent le granulome annulaire (GA), la nécrobiose lipoïdique (NL), les nodules rhumatoïdes et la dermatite interstitielle granulomateuse. Ce sont des dermatoses inflammatoires (DI) rares d'évolution chronique. Nous nous proposons d'étudier leurs caractéristiques épidémio-cliniques et thérapeutiques à travers notre série hospitalière.

Matériels et méthodes:

Il s'agit d'une étude rétrospective incluant tous les patients consultant en dermatologie entre 2015 et 2024 et ayant un GP confirmé histologiquement .

Résultats:

-Sur 10 ans: **63 patients** (**50 GA**, et **13 NL**).
-Sex-ratio (H/F): 0,5.
-Age moyen: **43 ans** (6 mois à 80 ans).
-Quinze cas pédiatriques de **GA** (6 mois à 15 ans).
-Durée d'évolution: 2 mois à 7 ans.

-Antécédents (figure 1+2):

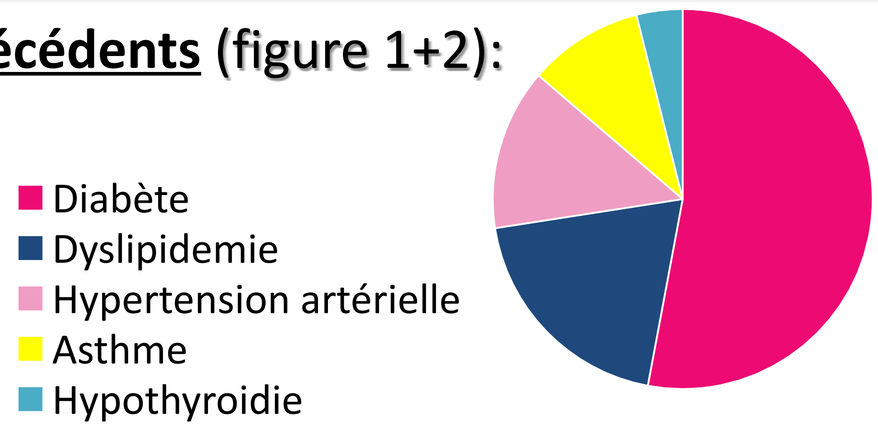

Figure1: Les comorbidités associés aux GP

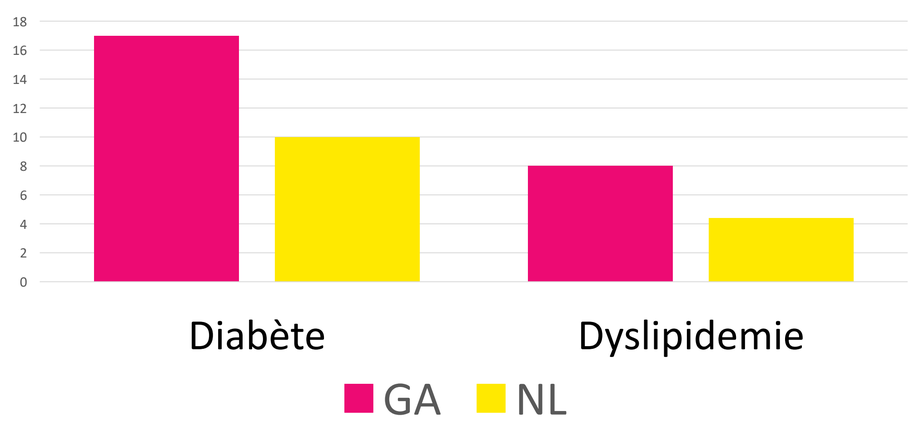

Figure 2: Prévalence du diabète et de la dyslipidémie

-Clinique:

- **GA** (figure 3+4):

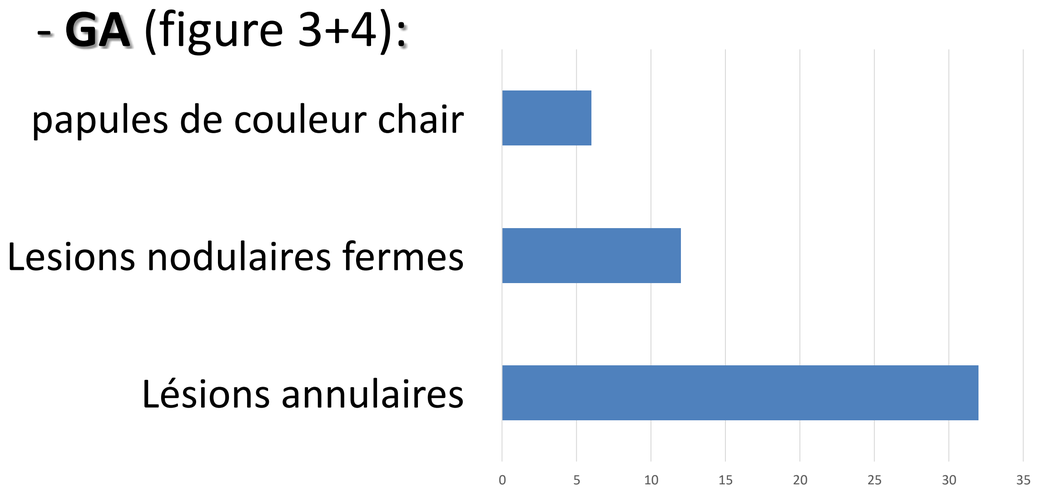

Figure 3: Manifestations cliniques du GA

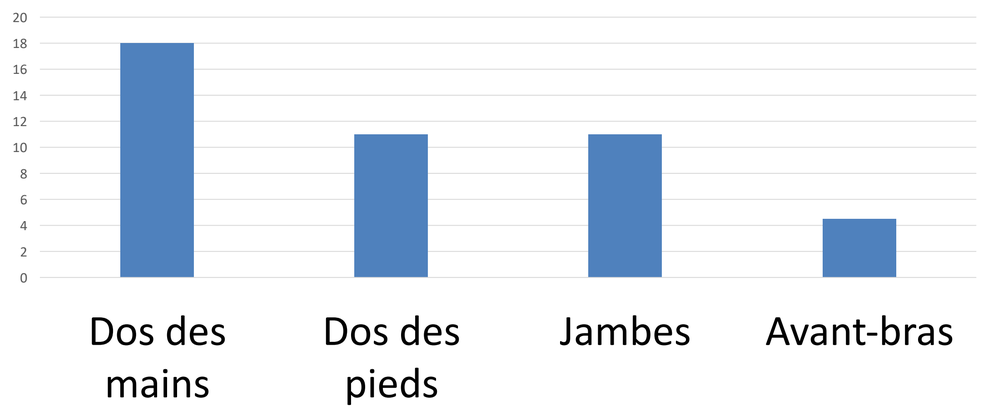

Figure 4: Localisations des lésions de GA

-**NL**:
*Plaques érythémateuses scléroatrophiques bien limitées
*Localisation: jambes (N=12) , membres et abdomen (N=1).

-Traitement:

*Dermocorticoïdes (de niveau fort)
*Contrôle du diabète
*Hydroxychloroquine (N=7)
Evolution partiellement favorable dans tous les cas.

Discussion:

-Les GP regroupent des DI avec des granulomes riches en **histiocytes en palissade** autour de tissu conjonctif altéré à type de **collagène dégénéré et mucine** (GA) ou **collagène hyalinisé avec élastolyse** (NL).

-Nos données rejoignent ceux publiés quant à la **prédominance féminine** (sex-ratio 0,5- 0,25), la survenue chez les **adultes jeunes** et les **enfants** (GA), la présentation clinique et **la forte prévalence du diabète** (10 -25% dans le GA et 11% - 85% dans la NL).

-Cependant, la **dyslipidémie** parait être plus rare chez nos patients (35,7% contre une 40 à 50% dans la littérature) et aussi bien rapportée dans le GA que la NL.

- Le traitement repose sur les **dermocorticoïdes** ; en cas d'échec, surtout dans les formes disséminées ou profondes, plusieurs alternatives sont possibles, notamment l'**hydroxychloroquine**. Elle agit par immunomodulation mais a montré une efficacité modérée de 30 à 50% en raison d'un délai d'action lent.

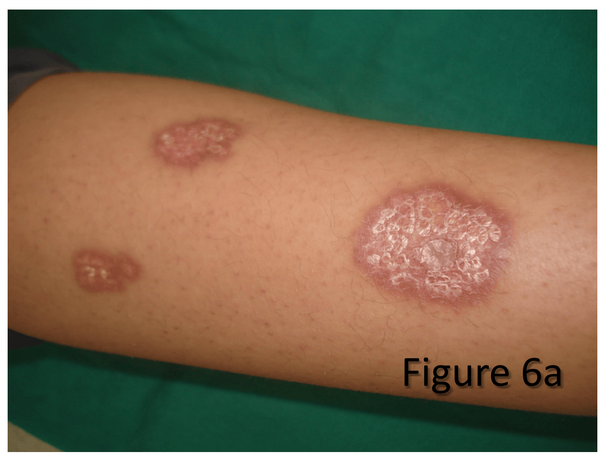

Figure 5: GA du dos des mains et des pieds

Figure 6a: NL chez une fille de 9 ans diabétique depuis 5 ans

Figure 6b: amélioration clinique après équilibre du diabète pendant 3 ans

Conclusion:

Le GA et la NL représentent les 2 principales dermatoses granulomateuses palissadiques, s'associent fréquemment à des troubles métaboliques (diabète, dyslipidémie), justifiant leur dépistage. La régression totale est difficile.