Situations fréquentes en médecine interne CA 217

Mastite granulomateuse : analyse rétrospective sur vingt ans d'observations

Oumaima, SAFTA, service de maladies infectieuses, EPS Fattouma Bourguiba, Monastir, Tunisie
- Meriem, ABDELJELIL, service de maladies infectieuses, EPS Fattouma Bourguiba, Monastir, Tunisie
- Wafa, Marrakchi, service de maladies infectieuses, EPS Fattouma Bourguiba, Monastir, Tunisie
- Lobna, SAAD, Fonction, service de maladies infectieuses, EPS Fattouma Bourguiba, Monastir, Tunisie
- Foued, BEN ROMDHANE, service de maladies infectieuses, EPS Fattouma Bourguiba, Monastir, Tunisie
- Abir,AOUAM, service de maladies infectieuses, EPS Fattouma Bourguiba, Monastir, Tunisie
- Hajer BEN BRAHIM, service de maladies infectieuses, EPS Fattouma Bourguiba, Monastir, Tunisie
- Adnene,TOUMI, service de maladies infectieuses, EPS Fattouma Bourguiba, Monastir, Tunisie
- Chawki,LOUSSAIEF, service de maladies infectieuses, EPS Fattouma Bourguiba, Monastir, Tunisie

INTRODUCTION

La mastite granulomateuse est une pathologie rare du sein, qui représente un véritable défi diagnostique et thérapeutique, notamment en raison de sa présentation clinique et radiologique qui simule une mastite néoplasique.
L'objectif de notre travail est de décrire les caractéristiques épidémiologiques, cliniques, thérapeutiques et évolutives des cas de de mastite granulomateuse dans un service des maladies infectieuses.

MATERIELS ET METHODES

Etude rétrospective portant sur les patientes hospitalisées pour mastite granulomateuse au service des Maladies Infectieuses durant la période allant de Janvier 2006 à Juin 2025.

RESULTATS

- Vingt patientes ont été incluses.
- L'âge moyen : 37,9 ans [25-50ans].
- le délai moyen de diagnostic : 4,5 mois [1-12 mois].
- Une tuméfaction mammaire unilatérale étaient présentes chez tous les patients (figure 1)
  - **sein gauche** : 70 % (n=14)

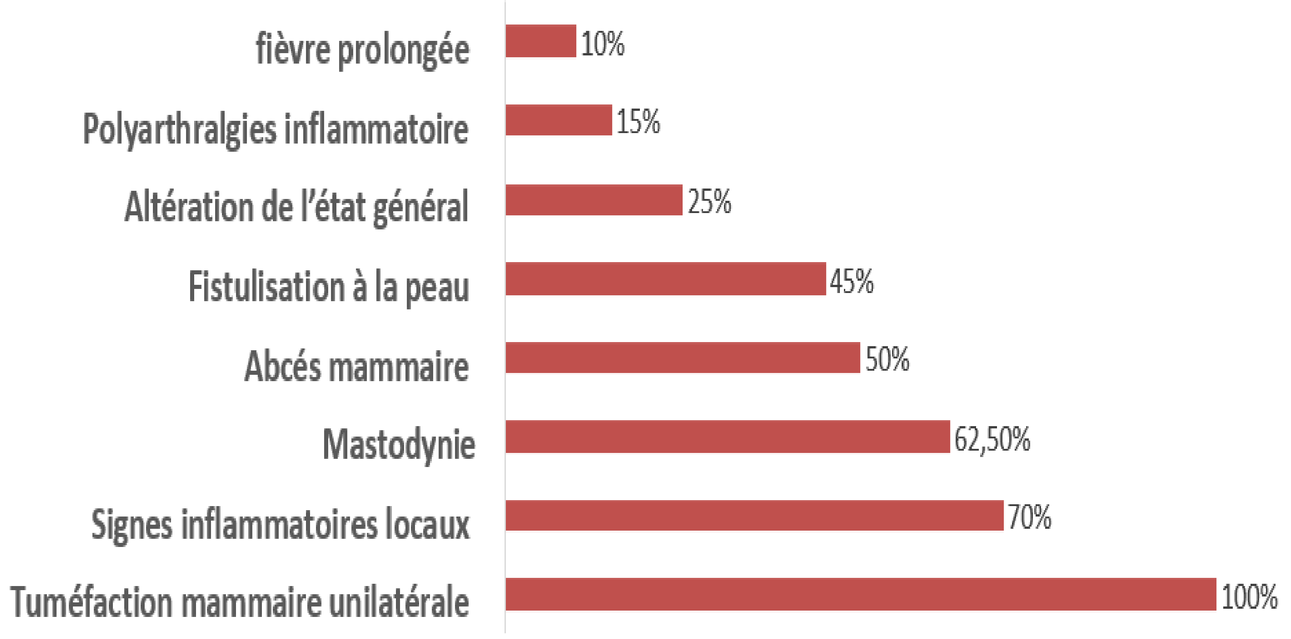

Figure 1 : Particularités cliniques des mastites granulomateuses

➢ **Données Biologiques**
- Syndrome inflammatoire : 2 cas.
- Aucun trouble phosphocalcique.
- Sérologies virales (VHB, VHC, VIH) : négatives.
- Marqueurs tumoraux (n=13) : négatifs.
- AAN, ANCA, FR : négatifs.
- Enzyme de conversion de l'angiotensine (n=6) : normal.
- IDR positive et phlycténulaire : 1 cas (5 %).
- Quantiferon (n=3) : négatif.

➢ **Imagerie**
- **Mammographie** (n=6) : anomalies inflammatoires dans 3 cas ; abcès dans 2 cas.
- **Échographie** (n=16) : mastite (n=5), galactophorite (n=5), un aspect suspect de malignité (1 cas).

➢ L'étude anatomopathologique a confirmé le diagnostic de mastite granulomateuse dans tous les cas.
➢ Une seule patiente avait un prélèvement bactériologique positif à *staphylococcus aureus* sensible à la méticilline
➢ la forme idiopathique représentait la cause la plus fréquente (70 % des cas, n=14). (figure 2)



Figure 2: Profil étiologique des mastites granulomateuses

➢ **Prise en Charge**
- Corticothérapie : 65 % (n=13).
- Chirurgie (mise à plat) : 40 % (n=8).
- Antibiothérapie : 90 % (n=18), principalement amoxicilline–acide clavulanique.
- Traitement antituberculeux dans les cas de tuberculose.

➢ **Évolution**
  - **Favorable** : 90 % (n=18).
  - **Récidives** : 2 cas (10 %) à 1 mois et 5 mois du traitement.

➢ **Effet indésirable** : un diabète cortico-induit.

CONCLUSION

L'évolution insidieuse de la mastite granulomateuse expose fréquemment à un retard diagnostique. Ce diagnostic doit être évoqué devant toute tuméfaction mammaire chez une femme jeune. L'enquête étiologique est souvent négative, les formes idiopathiques étant les plus fréquentes.