Les mastites granulomateuses : à propos d'une série de 14 cas

1er Auteur : Abdejlil, Barhoumi, Résident, Médecine interne,CHU Hedi Chaker , Sfax, Tunisie
Autres auteurs, équipe:
- Yosra, Bouattour,AHU, Médecine interne,CHU Hedi Chaker , Sfax, Tunisie
- Imen,Chabchoub,AHU , Médecine interne,CHU Hedi Chaker , Sfax, Tunisie
- Olfa, Neifar,Résidente,Médecine interne,CHU Hedi Chaker , Sfax, Tunisie
- Sahar, Mekki,AHU, Médecine interne,CHU Hedi Chaker , Sfax, Tunisie
- Mayeda, BenHamed,AHU, Médecine interne,CHU Hedi Chaker , Sfax, Tunisie
- Mariam, Ghribi,AHU, Médecine interne,CHU Hedi Chaker , Sfax, Tunisie
- Mouna, Guermazi,AHU , Médecine interne,CHU Hedi Chaker , Sfax, Tunisie
- Raida, Bensalah,MCA, Médecine interne,CHU Hedi Chaker , Sfax, Tunisie
- Faten, Frikha,Professeur, Médecine interne,CHU Hedi Chaker , Sfax, Tunisie
- Zouheir, Bahloul ,Professeur, Médecine interne,CHU Hedi Chaker , Sfax, Tunisie
- Mouna, Snoussi , MCA, Médecine interne,CHU Hedi Chaker , Sfax, Tunisie
- Sameh, Marzouk , Professeur, Médecine interne,CHU Hedi Chaker , Sfax, Tunisie

Introduction :

La mastite granulomateuse (MG) est une affection inflammatoire chronique bénigne, correspondant à une granulomatose localisée rare, d'étiologie inconnue. Son diagnostic repose sur l'examen anatomopathologique. Elle constitue un véritable défi en raison de son hétérogénéité clinique et évolutive, ainsi que de son impact sur la qualité de vie.

Matériels et méthodes

Étude rétrospective descriptive colligeant tous les cas de mastites granulomateuses pris en charge au service de médecine interne entre 1996 et 2025. Le diagnostic était posé sur l'étude anatomopathologique objectivant le granulome mammaire.

Résultats :

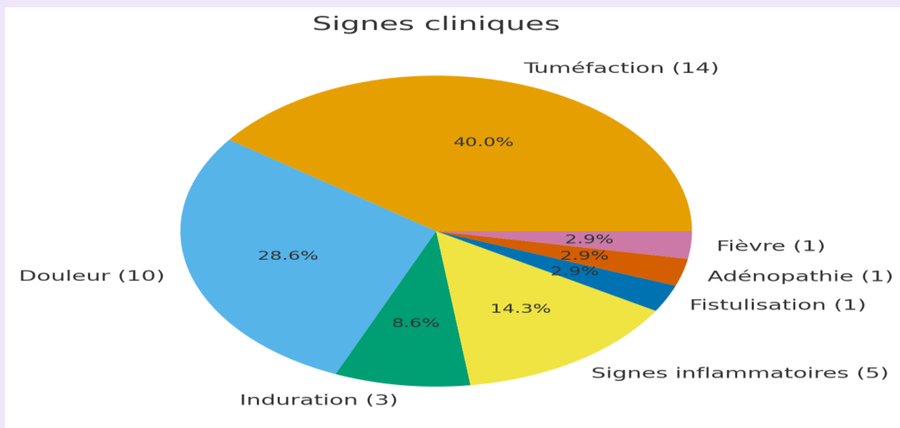

Il s'agissait de 14 patientes dont l'âge moyen était de 42 ans (28–67 ans).
- Les patientes présentaient toutes une tuméfaction mammaire,
- douloureuse dans 10 cas,
- avec induration dans 3 cas,
- signes inflammatoires cutanés dans 5 cas et
- fistulisation dans 1 cas.
- Une adénopathie axillaire était retrouvée dans un cas.
- L'atteinte était unilatérale dans 11 cas et bilatérale dans un cas, avec un délai diagnostique moyen de 22 mois.
- Un seul cas présentait de la fièvre, sans autres signes systémiques.

Sur le plan biologique,
- un syndrome inflammatoire était noté dans 3 cas
- Le bilan phosphocalcique, la calciurie, l'ECA, les sérologies virales étaient normales
- les marqueurs tumoraux et le bilan immunologique (AAN, ANCA) étaient normaux.
- Un quantiféron positif était observé dans un cas.

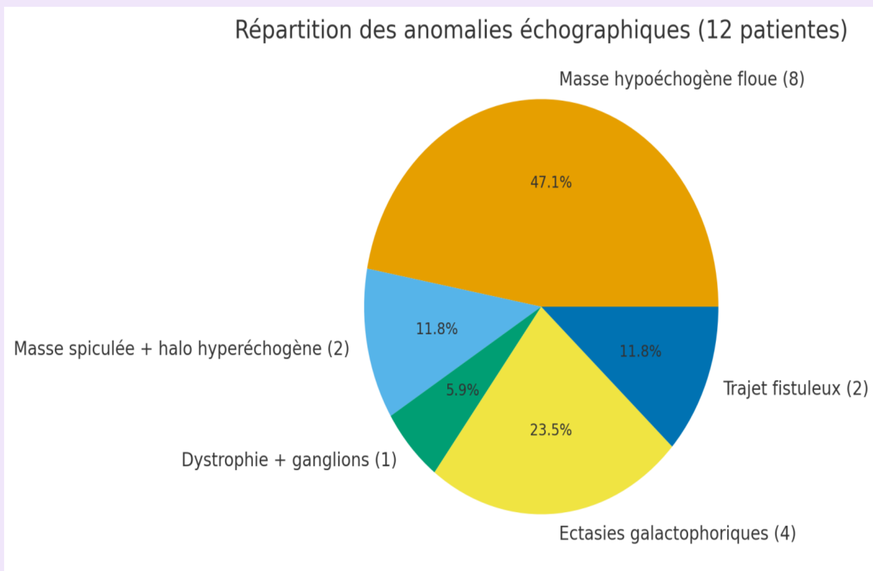

L'échographie mammaire montrait principalement
- Des masses hypoéchogènes irrégulières (8 cas),
- des masses spiculées (2 cas),
- une dystrophie fibrokystique avec adénopathies (1 cas), ainsi que
- des ectasies galactophoriques (4 cas) dont 2 associées à un trajet fistuleux.

L'IRM retrouvait
- des images de cysto-stéatonécrose (2 cas)
- des lésions hétérogènes en hyposignal T1 avec adénopathies
- un galactocèle dans un cas.

Le diagnostic de granulome mammaire était confirmé histologiquement dans tous les cas.

L'étiologie regroupait 2 cas de tuberculose mammaire, un cas de mastite histiocytaire, et 11 cas classés comme idiopathiques.

Les traitements comprenaient
- Une corticothérapie (7 cas)
- Une antibiothérapie associée dans 2 cas
- Un traitement antituberculeux dans 2 cas
- Une chirurgie dans 2 cas
- 2 patientes ont bénéficié d'une abstention thérapeutique.
- **L'évolution** était
- Favorable dans 7 cas,
- Stable dans 4 cas
- Une récidive observée à 6 mois dans un cas.

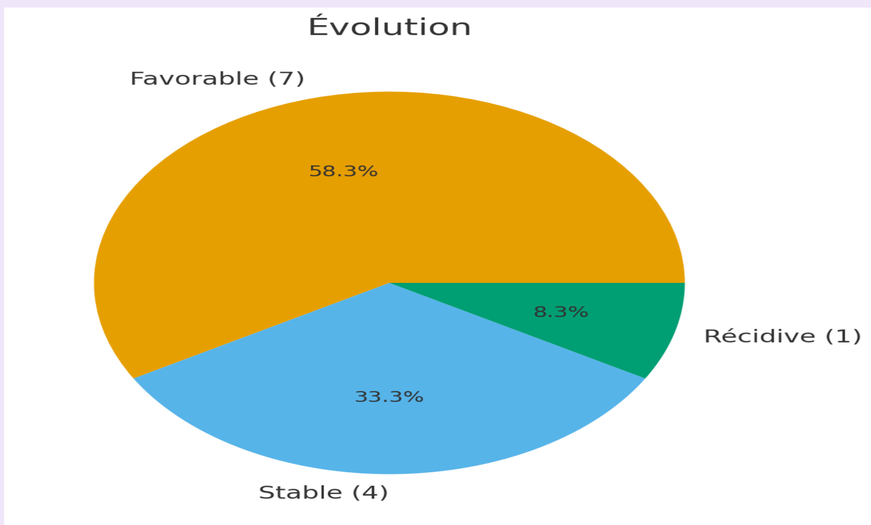

Conclusion :

La mastite granulomateuse est une affection rare, bénigne mais polymorphe, mimant un carcinome mammaire. Le diagnostic repose sur l'anatomopathologie. Les formes idiopathiques répondent généralement bien à la corticothérapie, tandis que l'évolution dépend de l'étiologie sous-jacente. La prise en charge reste individualisée et multidisciplinaire.