Médecine Interne

CA 230

Uvéite bilatérale, pyoderma gangrenosum et thrombophlébite cérébrale : manifestation inaugurale d'un cancer de l'endomètre

«Lorsque l'innocent flou visuel révèle un cancer au stade ultime »

1er Auteur : NAOUAL, ELOUARDI, Médecin Résidente , Service Médecine Interne et Immunologie Clinique, CHU Mohammed VI, Tanger, Maroc

Autres auteurs, équipe:

- SOUMAYA, ELBACHIRI, Professeur Assistant, Service Médecine Interne, CHU Mohammed VI, Tanger, Maroc
- I .RAAIDI, Médecin Résidente, Service Médecine Interne, CHU Mohammed VI, Tanger, Maroc
- N. DALHI , Médecin Résidente, Service Médecine Interne, CHU Mohammed VI, Tanger, Maroc
- H.STITOU, Médecin Résidente, Service Médecine Interne, CHU Mohammed VI, Tanger, Maroc
- R.AIT AMRANE, Médecin Résidente, Service Médecine Interne, CHU Mohammed VI, Tanger, Maroc
- Z. MRIKA, Médecin Résidente, Service Médecine Interne, CHU Mohammed VI, Tanger, Maroc
- H.BAKRI ALAOUI, Médecin Résidente, Service Médecine Interne, CHU Mohammed VI, Tanger, Maroc
- W .CHAWAD, Professeur Assistant, Service Médecine Interne, CHU Mohammed VI, Tanger, Maroc
- M.BOURKIA, Professeur de l'Enseignement Supérieur, Service Médecine Interne, CHU Mohammed VI, Tanger, Maroc

Introduction :

Les uvéites paranéoplasiques, aussi appelées **rétinopathies associées au cancer** (CAR : *Cancer-Associated Retinopathy*), sont des manifestations rares représentant environ 2,5 % de l'ensemble des uvéites [1]. Elles peuvent précéder le diagnostic d'un cancer ou apparaître au cours de son évolution. Ces syndromes, encore mal connus, constituent un **défi diagnostique** en raison de la non-spécificité des symptômes et du caractère souvent peu évocateur de l'examen ophtalmologique. Le **pronostic visuel et vital** dépend étroitement du **délai de diagnostic** et de **la prise en charge étiologique** rapide de la tumeur sous-jacente.

Observation Clinique

Nous rapportons le cas d'une patiente de 57 ans, suivie pour maladie de Parkinson, admise pour un flou visuel bilatéral associé à une rougeur oculaire évoluant depuis deux mois, dans un contexte d'altération de l'état général.

L'examen ophtalmologique objectivait une uvéite antérieure et intermédiaire bilatérale non granulomateuse, non synéchiante, hypertensive, sans anomalie à l'angiographie rétinienne. Une lésion cutanée ulcéro-nécrotique dorsale a été apparue en faveur d'un pyoderma gangrenosum confirmé histologiquement. Une lymphopénie sévère (300/mm³) a été notée, et des troubles neurologiques récents ont conduit au diagnostic de thrombophlébite cérébrale à l'angio-TDM. L'exploration étiologique a écarté une origine infectieuse notamment une infection VIH, syphilitique ou tuberculeuse le bilan immunologique est négatif : AAN et APL, C3 C4 non consommés et pas de signes en faveur de SPA ou MICI, également la patiente ne présente pas assez de critères pour la maladie de Behcet. Le bilan d'extension révélait une masse latéro-utérine hétérogène à la TDM TAP, confirmée par IRM pelvienne comme étant un cancer infiltrant de l'endomètre. L'évolution s'est compliquée d'un choc septique fatal, non amélioré malgré une antibiothérapie large spectre.

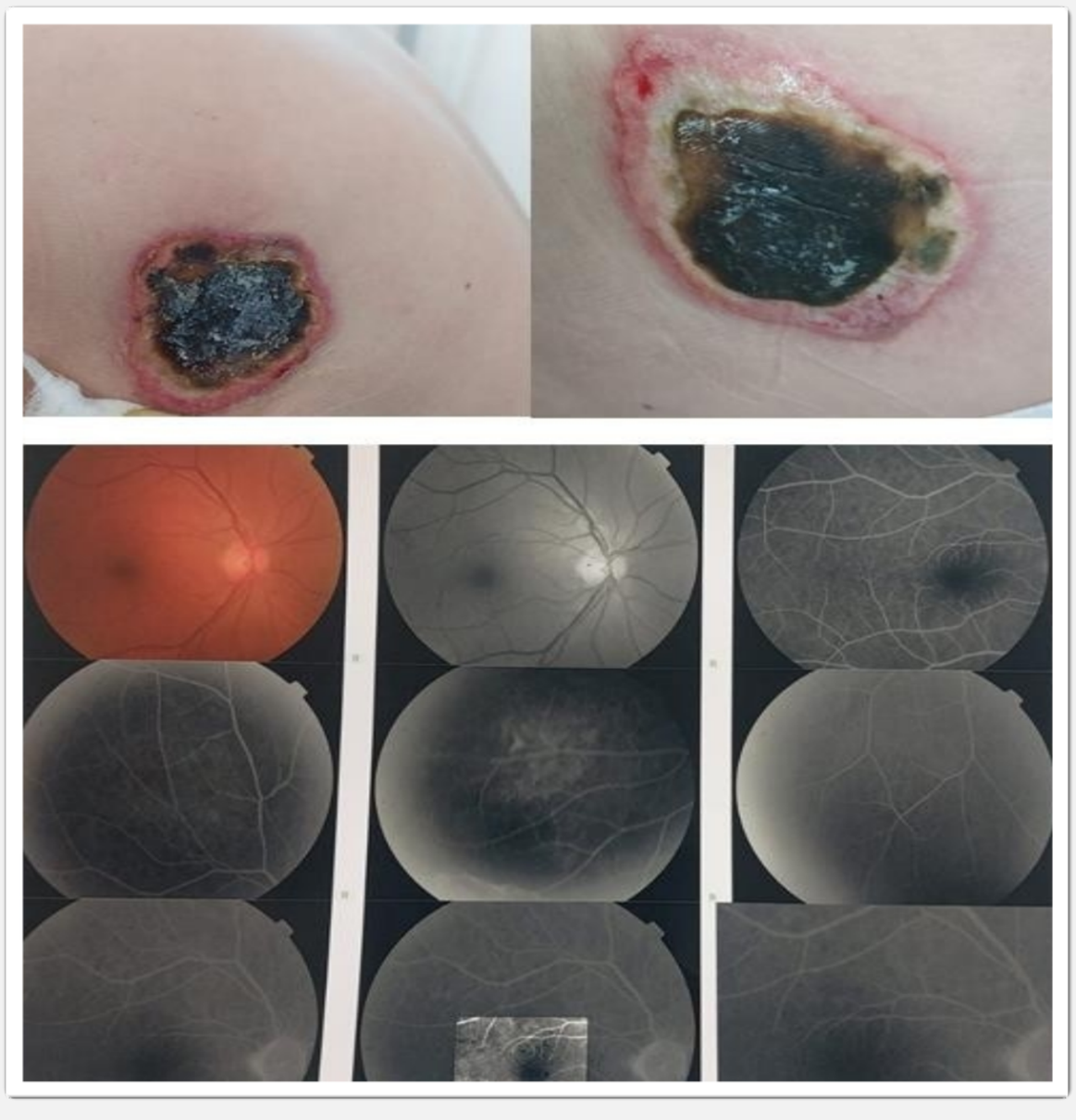

Discussion

Le SNP est un syndrome clinique lié aux effets systémiques de la tumeur et non pas aux métastases [3]. L'atteinte oculaire y est liée à une réponse immunitaire inappropriée, médiée par des auto- anticorps dirigés contre les tissus oculaires rétiniens, l'uvée ou le nerf optique [1]. Sa prévalence est d'environ 0,01 % des patients atteints de cancer[1,3], une fois suspecté la démarche devant ce syndrome repose sur un bilan d'extension à la recherche de la tumeur primitive. Dans les formes de type CAR, les cancers les plus souvent impliqués sont ceux du **poumon à petites cellules**, du **sein**, des **organes gynécologiques** et les **hémopathies** [3].

Dans 50 % des cas, les manifestations ophtalmologiques précèdent le diagnostic de la tumeur primitive. Le **traitement** n'est pas standardisé, mais repose sur la prise en charge de la néoplasie sous-jacente, associée à des **immunosuppresseurs,** des **corticoïdes**, voire une **plasmaphérèse** ou des **immunoglobulines intraveineuses** [1].

Conclusion

Cette observation illustre la complexité diagnostique d'un tableau associant manifestations ophtalmologiques, dermatologiques, neurologiques et immunologiques, révélateur d'un cancer gynécologique. Elle souligne l'importance de considérer une étiologie paranéoplasique devant toute uvéite atypique, surtout en l'absence d'étiologie identifiée, afin de ne pas retarder la prise en charge oncologique.

Références bibliographiques :

[1]. C. TITAH, 1. COCHEREAU Les uvéites néoplasiques Réalités Ophtalmologiques- n° 276_0écembre 2020- Cahier 1

[2]. A. Abid, I. Naceur, T. Ben Achour, A. Baya Chatti, M. Khanfir, I. Ben Ghorbel, M. Lamloum, F. Said, M.H. Houman Uvéites et néoplasies : une étiologie à ne pas méconnaître !! La revue de Médecine Interne Volume 43, Supplement 2, December 2022, Pages A492-A493

[3]. Mohamed Bondok a a , Raymond Ko b , Paraneoplastic panuveitis: a case report revealing non-small cell lung cancer with asymmetric steroid response JFO Open Ophthalmology 6 (2024) 100099