Médecine Interne

CA 240

Profil épidémiologique, clinique et étiologique des thromboses caves au service de Medecine Interne et Immunologie Clinique de Tanger

Naoual DALHI, Médecin spécialiste, Service de Médecine Interne et Immunologie Clinique, Hopital MOHAMMED VI, Tanger, Maroc

- Wyssal, CHAWAD, Professeur assisstant, Service de Médecine Interne et Immunologie Clinique , Hopital Mohammed VI , Tanger, Maroc
- Naoual, ELOUARDI, Specialiste en Medecine Interne , Hopital Mohammed VI , Tanger, Maroc
- Ikram, RAAIDI, Specialiste en Medecine Interne , Hopital Mohammed VI , Tanger, Maroc
- Zhor Mrika , Résidente , Service de Médecine Interne et Immunologie Clinique , Hopital Mohammed VI , Tanger, Maroc
- Randa AitAmran Résidente , Service de Médecine Interne et Immunologie Clinique , Hopital Mohammed VI , Tanger, Maroc
- Aabyr ELASFAR Résidente , Service de Médecine Interne et Immunologie Clinique , Hopital Mohammed VI , Tanger, Maroc
- Soumaya ELBACHIRI , Professeur assisstant, Service de Médecine Interne et Immunologie Clinique , Hopital Mohammed VI , Tanger, Maroc
- Myriem Bourkia , Professeur de l enseignement superieur ,Service de Médecine Interne et Immunologie Clinique , Hopital Mohammed VI , Tanger, Maroc

Introduction

- La thrombose cave, qu'elle soit supérieure (VCS) ou inférieure (VCI), est une pathologie rare mais grave, associée à des troubles circulatoires majeurs.
- Objectif de l' etude : Analyser les caractéristiques épidémiologiques, cliniques et étiologiques des thromboses caves.

Matériels et méthodes

- Type d'étude : rétrospective descriptive
- Période : 2019 -2025
- Lieu : Service de Médecine interne et Immunologie Clinique, hopital Mohammed VI de Tanger
- Critères d'inclusion : Patients avec thrombose cave (VCS ou VCI) confirmée sur imagerie

Résultats

- Nombre de cas : 20 cas
- Sexe : 13 hommes / 7 femmes
- Âge moyen : 34 ans (21–65 ans)
- Localisation :
  - VCI : 16 cas
  - VCS : 4 cas
- Moyens diagnostiques :
  - ✓Écho-Doppler : 9 cas
  - ✓Angioscanner abdomino-thoracique : 11 cas
- Associations thrombotiques :
  - ✓TVP MI : 6 cas
  - ✓Veines sus-hépatiques : 2 cas
  - ✓Veines rénales (3 cas), ovariennes (1 cas), mésentérique sup (1 cas), veine jugulaire (1 cas) , veine sous-clavière (1 cas), EP (1 cas)
- Facteurs de risque :
  - ✓ATCD de TVP MI : 7 cas
  - ✓Post-partum : 1 cas
- Traitement :
  - ✓Anticoagulation curative : 3–12 mois
  - ✓Angio-Behçet : corticothérapie + cyclophosphamide
- Évolution :
  - Favorable : 16 cas
  - Perdus de vue : 4 cas

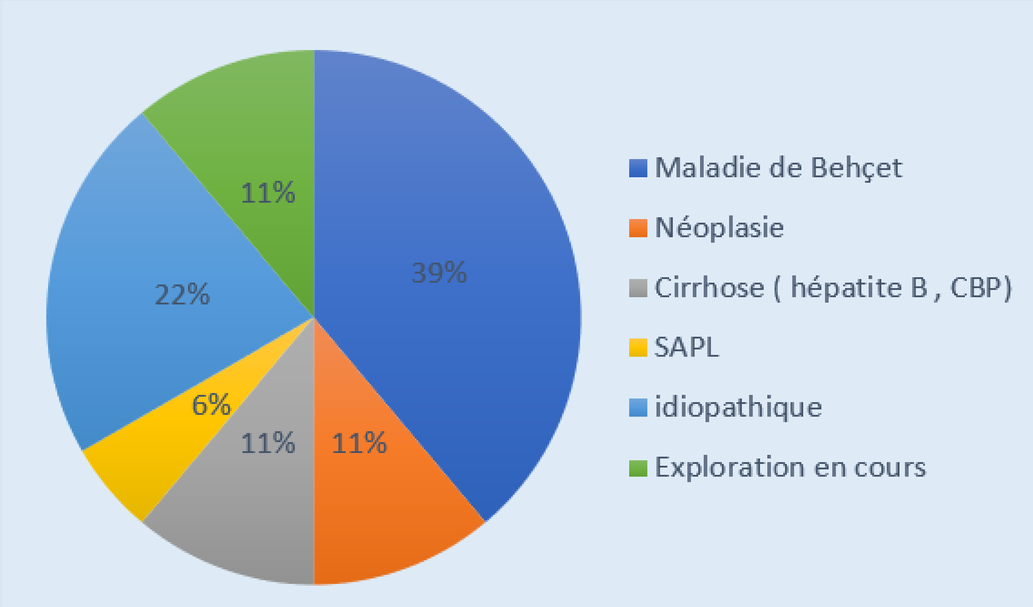

Figure 1: Profil étiologique des thrombose caves

	Manifestations revelatrices	Nb de cas
Thrombose de la VCI	• TVP du MI • Douleurs abdominales • Ascite	• 10 cas • 5 cas • 3 cas
Thrombose de la VCS	• Syndrome cave sup • Dyspnee et douleurs thoraciques	• 3 cas • 1 cas

Tableau 1 : signes révélateurs de la thrombose cave

Discussion : Thromboses caves

- Prédominance masculine
- Révèle ou complique une pathologie sous-jacente dans la majorité des cas.
- Causes principales: maladie de Behçet et cancer

Conclusion :

- Les thromboses caves : Rares mais sévères sur le profil évolutif des patients.
- Diagnostic précoce et la prise en charge adaptée sont déterminants pour le pronostic.

Références: I. Rachdi Profil étiologique des thromboses caves dans un service de médecine interne : à propos de 12 cas.

10.11.12. DÉCEMBRE 2025 91e CONGRÈS I PALAIS DES CONGRÈS SNFMI TOURS #SNFMI