Medecine interne

000173

Heyde, un syndrome rare, une réalité clinique

-Nourelhouda, DJELLALI Residente en medecine interne service de médecine interne et de cardiologie, CHU de Douera, Alger, Algérie
-Meriem, CHARIFI, Maitre de conférences en Médecine interne, Service de médecine interne et de cardiologie, CHU de Douera, Alger, Algérie
-Messaouda, DJOUHRI,Professeur en cardiologie, Service de médecine interne et de cardiologie, CHU de Douera, Alger, Algérie
-Imane, GUETTAF, Assistante en médecine interne, Service de médecine interne et de cardiologie, CHU de Douera, Alger, Algérie
-Feriel, Hamrour, Maitre de conférences en Médecine interne, Service de médecine interne et de cardiologie, CHU de Douera, Alger, Algérie
--Bouchra, Aissaoui, maitre-Assistante en médecine interne, Service de médecine interne et de cardiologie, CHU de Douera, Alger, Algérie
-Hassina,Chicha, maitre-Assistante en médecine interne, Service de médecine interne et de cardiologie, CHU de Douera, Alger, Algérie
--Adel, RECHACH,Maitre assistant en hepatogastroenterologie, Service de médecine interne et de cardiologie, CHU de Douera, Alger, Algérie
--Ahcene, CHIBANE, Professeur chef de service , Service de médecine interne et de cardiologie, CHU de Douera, Alger, Algérie

Introduction:

Le syndrome de Heyde est décrit pour la première fois en par Edward Heyde associant un rétrécissement aortique, des lésions d'angiodysplasies provoquant une hémorragie digestive qu'elle soit patente ou latente.Nous présentons dans cette observation le cas d'une patiente âgée de 78 ans qui présentait le syndrome de Heyde.

Observation:

Il s'agit d'une patiente âgée de 78 ans, suivie depuis huit ans pour un rétrécissement aortique, qui présente depuis 2 mois une dyspnée d'effort. Elle était hospitalisée pour prise en charge. A l'examen cardio-vasculaire, on a trouvé une dyspnée d'effort stade III de la NYHA, un souffle systolique au foyer aortique irradiant vers les vaisseaux et le bord gauche sternal, un B2 aboli, il n'y'avait pas de signes de décompensation cardiaque. L'électrocardiogramme a objectivé une HVG de type systolique. L'échographie transthoracique a objectivé une sigmoïde aortique épaissie, une sténose aortique serrée avec surface aortique (Sao) à 0.70 cm2, Sao indexée à 0.42cm2/m2 avec un gradient moyen à 75 mmHg associé à une insuffisance aortique légère, une insuffisance mitrale et tricuspidienne grade I, une hypertrophie du ventricule gauche concentrique avec fraction d'éjection à 52 %. Le bilan biologique a montré une anémie ferriprive avec Hb à 6.6 g/dl, une ferritinémie à 4ng/ml (11-306), un fer sérique à 26.8 ug/dl (39-149), il n'y'avait pas de schizocytes au frottis sanguin et le bilan hépatique était correct. L'endoscopie digestive a mis en évidence une angiodysplasie colique droite. Le diagnostic de syndrome de Heyde est retenu. La supplémentation en fer per os a été initié et la patiente était orienté pout un traitement curatif de cette angiodysplasie visant à corriger l'anémie et réduire le débit cardiaque qui sera suivi par un contrôle échographique de la sténose aortique avec appréciation de sa sévérité pour une décision thérapeutique adéquate.

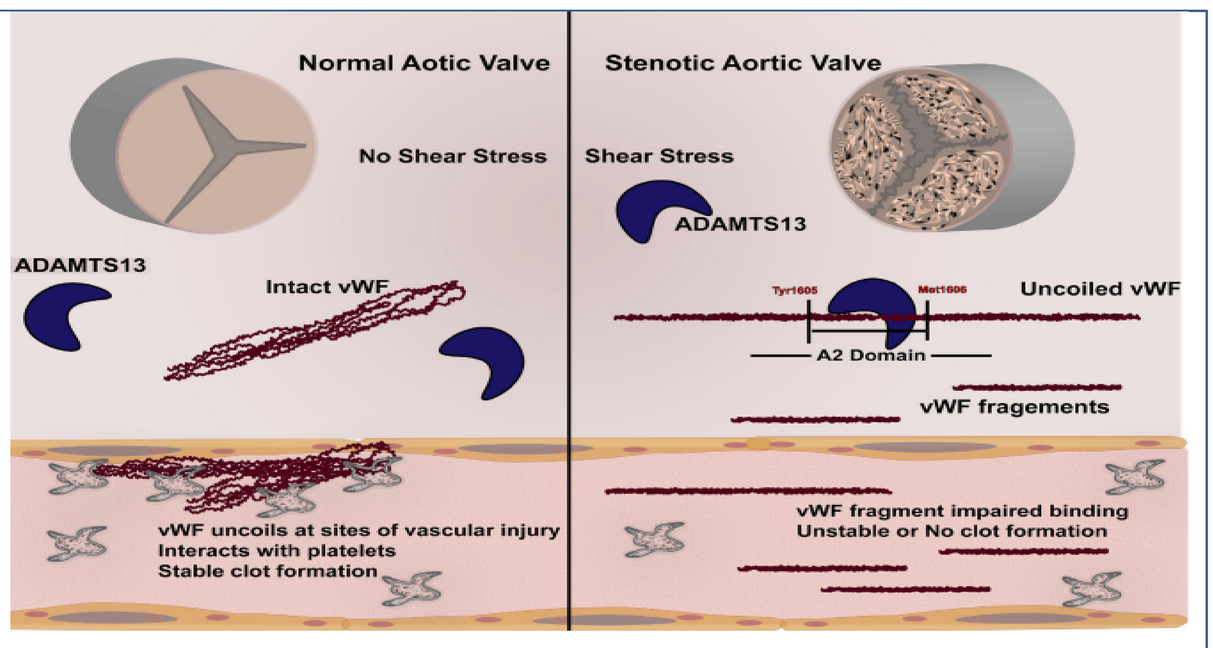

Physiopathologie du syndrome de Heyde

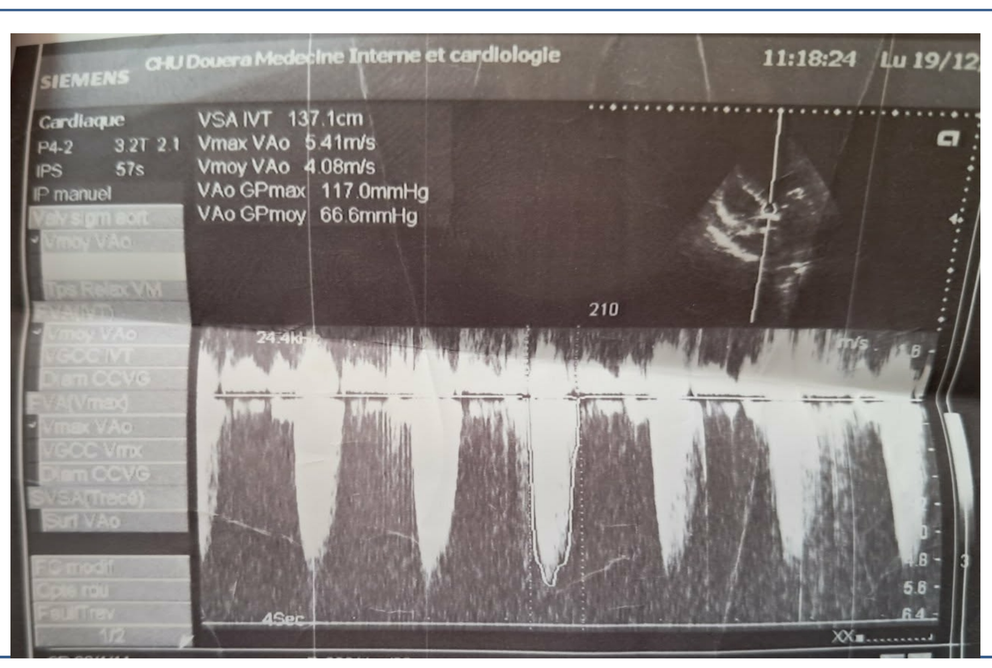

Echogardiographie transthoracique

Conclusion:

Le syndrome de Heyde est une entité rare. C'est une cause d'anémie ferriprive à connaitre. Sa prise en charge est multidisciplinaire impliquant les cardiologues, des chirurgiens vasculaires et des gastro-entérologues.

1. Blackshear JL. Heyde Syndrome: Aortic Stenosis and Beyond. Clin Geriatr Med. 2019
2. Heyde , E. C. (1958). Gastrointestinal bleeding inaortic stenosis. N Engl J Med
3. Gastrointestinal bleeding and aortic stenosis Heyde syndrome): the role of aortic valve replacement. J Card Surg 2013