# Le sepsis qui brule les doigts

**Sarah, EL TAHECH, Interne, Médecine interne et Immunologie Clinique, Faculté de Médecine, Université Saint Joseph, Beyrouth , Liban**

- Grisselle EL ACHKAR, Interne, Médecine interne et Immunologie Clinique, Faculté de Médecine, Université Saint Joseph, Beyrouth , Liban
- Georges-Alain EL Teklé, Interne, Médecine interne et Immunologie Clinique, Faculté de Médecine, Université Saint Joseph, Beyrouth , Liban
- Rita, El Murr, Externe, Université Saint Joseph, Beirut, Liban
- Toni, EL MURR, Praticien hospitalier, Médecine interne et Immunologie Clinique, Faculté de Médecine, Université Saint Joseph, Beyrouth , Liban

## INTRODUCTION

La nécrose tissulaire périphérique constitue une complication rare mais extrêmement grave chez les patients septiques en soins intensifs, étant irréversible une fois établie. Elle se manifeste surtout sous la forme de gangrène périphérique symétrique (SPG), caractérisée par une nécrose acrale bilatérale sans obstruction de gros vaisseaux, souvent associée au choc septique et à une coagulation intravasculaire disséminée (DIC). Par ailleurs, le purpura fulminans correspond à une forme plus diffuse, non strictement acrale, touchant surtout les enfants et adolescents.

## OBSERVATION

Nous décrivons le cas d'une patiente de 56 ans, sans antécédents médico-chirurgicaux particuliers, qui a subi en Janvier 2025 une cœlioscopie avec annexectomie droite pour une masse pelvienne ; l'examen anatomopathologique retrouve un carcinome séreux de haut grade pour lequel une chirurgie extensive a été faite secondairement le 27 Février 2025 à type de debulking (Hudson type 2) incluant hystérectomie, annexectomie gauche, dépéritonisation postérieure totale, cholécystectomie et appendicectomie. Trois jours plus tard elle a présenté un état de choc septique (TA 70/40 mmHg, tachycardie 110 bpm, lactates 2 mmol/L), nécessitant la mise sous noradrénaline (2 cc/h) et une antibiotherapie à large spectre (imipénem, vancomycine, métronidazole). Le scanner thoraco-abdomino-pelvien a montré des foyers de condensation alvéolaires bilatéraux prédominant à gauche, une hépatomégalie homogène (20,5 cm), une ascite de faible abondance, une infiltration diffuse de la paroi abdominale et une déhiscence pariétale de 3,2 cm en péri-ombilical. L'évolution a été marquée par une aggravation de la septicémie (lactates 10,5 mmol/L), une insuffisance rénale aiguë (créatinine à 3,11 mg/dL), une cytolyse modérée puis cholestase (SGOT 104, GGT 195, PAL 261), une coagulopathie (INR 1,99) et une thrombopénie sévère (nadir à 34 000/mm³). Au cinquième jour d'évolution (06/03/2025), sont apparues des marbrures diffuses, des plages nécrotiques cutanées et des phlyctènes abdominales. Un antimycotique a été ajoute (Caspofungine). Une reprise chirurgicale a mis en évidence une péritonite et a permis le drainage d'un abcès intra-péritonéal avec culture positive à E. coli. BLSE. Dans les jours suivants, la patiente a développé une cyanose symétrique des extrémités évoluant vers la nécrose des doigts, des orteils et de la paroi abdominale, confirmée par une biopsie en faveur d'un processus thromboembolique. L'atteinte s'est ensuite étendue au membre supérieur gauche (face dorsale de l'avant-bras), les membres inférieurs et la paroi abdominal nécessitant des débridements itératifs. Un bilan exhaustif afin d'éliminer une endocardite, un syndrome des anti phospholipides et une thrombophilie revient sans particularité hormis une diminution du taux de protéines C et protéine S qui se sont normalises 2 mois plus tard. Un test génétique n'a révélé ultérieurement aucune anomalie thrombophilique héréditaire, ce qui suggère une consommation secondaire. L'ensemble était en faveur d'une ischémie due à la triade létale : choc circulatoire, consommation des facteurs de coagulation et CIVD.

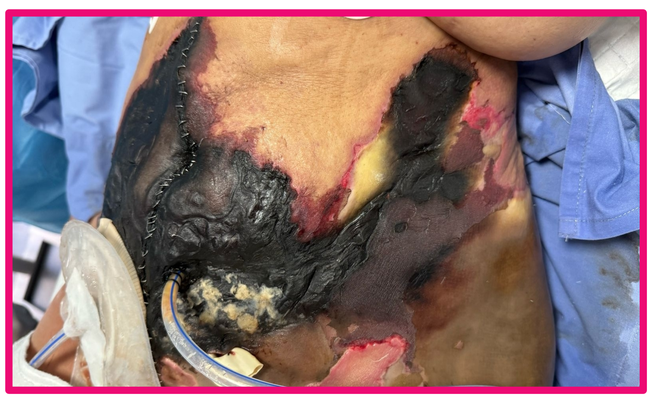

## DISCUSSION

Notre patiente représente un cas sévère d'ischémie cutané périphérique survenant dans le contexte d'un choc septique sévère. Ce tableau s'explique par la conjonction de plusieurs mécanismes : d'une part, le choc circulatoire entraîne une hypoperfusion systémique, d'autre part la dysfonction hépatique associée (foie de choc) provoque une réduction transitoire de la synthèse des anticoagulants naturels (protéine C, protéine S, antithrombine III). Enfin, la CIVD génère des micro-thrombus diffus dans le lit vasculaire, sans implication des gros vaisseaux, comme le confirment la physiopathologie de la SPG et du purpura fulminant. Dans notre cas, l'extension des lésions à des zones non acrales (paroi abdominale, face dorsale de l'avant-bras) constitue une présentation inhabituelle surtout chez les adultes. Elle illustre la sévérité du désordre hémostatique et la gravité de l'hypo perfusion systémique dans ce contexte septique. Finalement, l'apparition des lésions ischémiques cinq jours après le début du choc plaide en faveur d'un SPG plutôt que d'une ischémie induite par les vasopresseurs. Lorsque ces derniers sont la cause principale, les lésions apparaissent généralement dans les premières 36 à 48 heures après leur introduction.

## CONCLUSION

Ce cas souligne l'importance de reconnaître de façon précoces les signes cutanés évocateurs de SPG chez les patients en état de choc septique. Leur identification rapide pourrait permettre une adaptation plus précoce des thérapeutiques de support (le traitement immédiat du sepsis et la perfusion des concentres de PFC) et limiter l'extension des lésions.