91ÈME CONGRÈS DE LA SNFMI du 10 au 12 décembre 2025 à Tours

N°CA 270

Thromboses veineuses à localisation insolite : une étiologie multifactorielle chez un patient sur 5 :

expérience du service de Médecine Interne-Immunologie Clinique CHU IBN SINA

1er Auteur : Salima DRIOUICH, Médecin résident, Service de Médecine Interne et Immunologie Clinique-Unité de Gériatrie Aigue, CHU Ibn Sina, Rabat, MAROC

Autres auteurs, équipe:

- Yasmina CHHIH, Professeur assistant, Service de Médecine Interne et Immunologie Clinique-Unité de Gériatrie Aigue, CHU Ibn Sina, Rabat, MAROC
- Naima MOUATASSIM, Médecin spécialiste, Service de Médecine Interne et Immunologie Clinique-Unité de Gériatrie Aigue, CHU Ibn Sina, Rabat, MAROC
- Sami BELKHATAB, Professeur assistant, Service de Médecine Interne et Immunologie Clinique-Unité de Gériatrie Aigue, CHU Ibn Sina, Rabat, MAROC
- Ahlam GOUGAS, Professeur assistant, Service de Médecine Interne et Immunologie Clinique-Unité de Gériatrie Aigue, CHU Ibn Sina, Rabat, MAROC
  Hajar KHIBRI, Professeur agrégée, Service de Médecine Interne et Immunologie Clinique-Unité de Gériatrie Aigue, CHU Ibn Sina, Rabat, MAROC
- Wafa Ammouri, Professeur d'enseignement supérieur, Service de Médecine Interne et Immunologie Clinique-Unité de Gériatrie Aigue, CHU Ibn Sina, Rabat, MAROC
- Mouna Maamar, Professeur d'enseignement supérieur, Service de Médecine Interne et Immunologie Clinique-Unité de Gériatrie Aigue, CHU Ibn Sina, Rabat, MAROC
- Zoubida TAZI MEZALEK, Professeur d'enseignement supérieur, Service d'Hématologie Clinique, CHU Ibn Sina, Rabat, MAROC
- Hicham Harmouche, Professeur d'enseignement supérieur, Service de Médecine Interne et Immunologie Clinique-Unité de Gériatrie Aigue, CHU Ibn Sina, Rabat, MAROC

Introduction

La maladie thromboembolique veineuse (MTEV) constitue une affection fréquente et potentiellement grave, pouvant se manifester à des localisations très diverses.

Certes, les thromboses veineuses de localisation insolite sont moins courantes que celles des membres inférieurs, mais requièrent une investigation étiologique approfondie en raison de leur présentation clinique souvent non spécifique ainsi que leur étiologie variée.

L'objectif de notre étude était d'analyser les particularités clinico-paraclinqiues, étiologiques et évolutives de la MTEV survenant dans des localisations inhabituelles.

Patients et méthodes

Il s'agit d'une étude rétrospective et descriptive. Nous avons inclus tous les patients ayant une MTEV à localisation insolite reçus en consultation spécialisée en maladie thrombo-embolique veineuse au service de Médecine Interne et d'Immunologie Clinique de CHU Ibn Sina de RABAT, MAROC entre 01-2024 et 05-2025. Tous ces patients avaient un suivi minimal de 6 mois.

Résultats

Parmi 170 patients, le siège insolite était noté dans 49 cas (28,8 %). On a retrouvé une nette prédominance féminine avec 34 femmes (69,4 %) avec un sexe ratio de 0.44. La médiane d'âge au moment du diagnostic était de 46 ans, avec des extrêmes allant de 23 à 72 ans.

Les antécédents les plus fréquemment retrouvés étaient les antécédents de cancer, présents chez 11 cas (22,4 %), suivis des hépatopathies connues chez 6 cas (12,2 %), du tabagisme, de l'hypertension artérielle et de contraception oestroprogestative (5 cas chacun soit 10,2 % chacun) (Graphique 1).

Les signes cliniques révélateurs étaient variés, les plus fréquents étaient des douleurs abdominales (40,8 %), suivies d'une découverte fortuite dans 30,6 % des cas.

Concernant les localisations, la veine porte était la plus touchée (19 cas soit 38,7%), suivie de la veine mésentérique (8 cas soit 16,3%) et de la veine jugulaire (7 cas soit 14,2%) (Graphique 2).

La MTEV d'étiologie indéterminée a été retrouvée dans 6 cas, soit 12,2 % des patients.

Le bilan étiologique n'a révélé qu'une seule étiologie dans 35 patients (71,4 %), dominée par les néoplasies (10 cas), suivies du syndrome des anti phospholipides (6 cas) et des causes infectieuses chez 5 cas (Graphique 3).

Sept patients (14,2 %) présentaient une double étiologie, avec diverses associations (Graphique 3).

Un cas (2 %) présentait une thrombophilie constitutionnelle combinée (déficit en antithrombine III, protéines C et S) (Graphique 3).

Tous les patients ont reçu un traitement anticoagulant curatif pour une durée moyenne de 25 mois.

L'évolution clinique était globalement favorable : aucune issue fatale n'a été enregistrée et trois cas de récidive ont été observés ; il s'agissait de :

- Une thrombose intracardiaque est survenue sous HBPM après 6 mois du premier épisode thrombotique (thrombose initiale était multiple due à un cancer du rein actif).
- Une thrombose intracardiaque est survenue sous AVK après 36 mois du premier épisode thrombotique (thrombose initiale était intracardiaque idiopathique)
- Thrombose de la veine jugulaire gauche est survenue sous AVK après 146 mois du premier épisode (thrombose initiale était une thrombophlébite cérébrale due au SAPL)

L'embolie pulmonaire est survenue dans 3 cas et comme complication post thrombotique, l'hypertension portale est survenue chez 13 patients, soit 26,5 % des cas. La veine porte représentait la localisation la plus fréquemment associée à cette complication (8 cas) (Graphique 4).

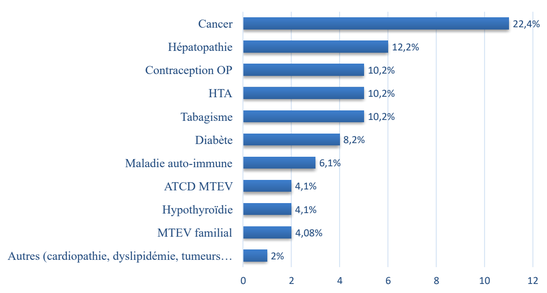

***Graphique 1** : Les antécédents personnels et familiaux des malades*

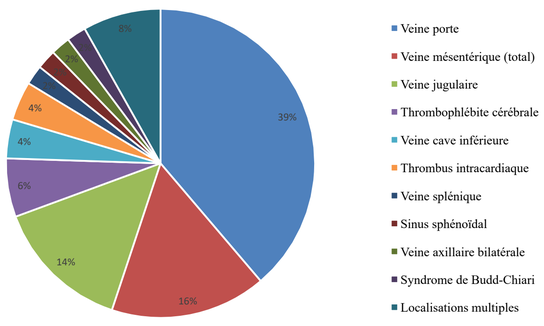

***Graphique 2** : Les différentes localisations des thromboses*

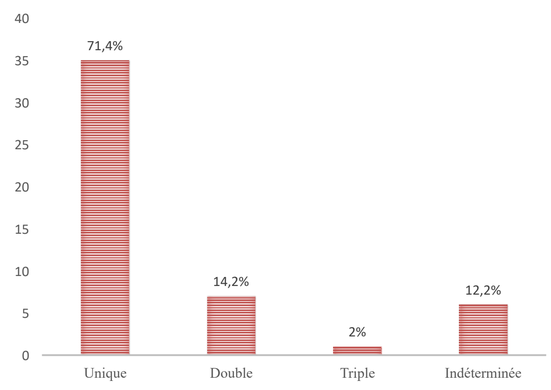

***Graphique 3** : Répartition des types d'étiologies de la MTEV*

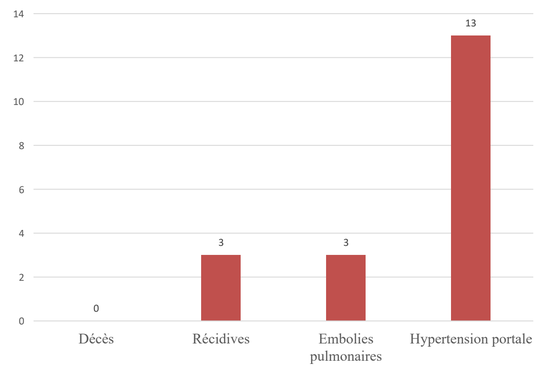

***Graphique 4** : Evolution clinique et complications des patients*

Discussion

Les résultats de notre série confirment le caractère multifactoriel concernant les thromboses veineuses de localisation inhabituelle avec comme étiologie la plus fréquente était d'origine néoplasique suivie du syndrome des anti phospholipides et des maladies auto-immunes. Ces résultats rejoignent ceux les données de la littérature où les néoplasies et le SAPL constituent des causes majeures[1-2], mais notre cohorte souligne également la fréquence non négligeable des causes infectieuses.

Nos données soulignent une variabilité topographique avec prédominance des thromboses abdominales en touchant principalement la veine porte et la veine mésentérique qui est souvent révélatrice d'une pathologie sous-jacente (néoplasie, maladie auto-immune, cause infectieuse), justifie la réalisation systématique d'un bilan étiologique complet et approfondi.

La majorité de nos patients ont reçu un traitement anticoagulant prolongé, avec une part croissante des anticoagulants oraux directs (Rivaroxaban dans 51 % des cas). Ces résultats sont cohérents avec les recommandations récentes, qui reconnaissent l'efficacité et la sécurité des AOD dans les thromboses inhabituelles[3], bien que les AVK restent utilisés dans les contextes complexes ou auto-immuns (notamment SAPL).

Le taux de récidive, bien que modéré, sous un traitement anticoagulant curatif bien conduit sous AVK ou HBPM souligne l'importance d'une stratification du risque de récidive pour guider le choix et la durée de l'anticoagulation.

La survenue de l'hypertension portale est une complication décrite comme fréquentes dans les atteintes de la veine porte[1].

Conclusion

Notre étude met en évidence la grande variété des étiologies impliquées dans les thromboses veineuses à localisation inhabituelle, allant des causes néoplasiques et auto-immunes aux infections, carences vitaminiques et thrombophilie. Cette diversité souligne la nécessité d'une approche étiologique systématique et rigoureuse afin d'adapter au mieux la prise en charge thérapeutique et de prévenir les récidives.

Références

1)I. Rachdi, A. Ben Bouzid, F. Daoud, M. Somaï, B. Ben Dhaou, Z. Aydi, F. Boussema,Thromboses veineuses de localisation insolite : particularités cliniques et profil étiologique,La Revue de Médecine Interne,Volume 43, Supplement 2,2022, Page A523, ISSN 0248-8663,

2)A.E. Yahyaoui, M.S. Hamdi, I. Boukhris, I. Kechaou, E. Cherif, S. Azzabi, C. Kooli, A. Hariz, L. Ben Hassine, Thromboses veineuses insolites : une enquête étiologique s'impose !, Volume 7128, Issue 1001, 06/2021, Pages A1-A218, ISSN 0248-8663

3)Franco-Moreno A, Madroñal-Cerezo E, Martínez-Casa-Muñoz A, Ortiz-Sánchez J, Ancos-Aracil CL. Direct Oral Anticoagulants for the Treatment of Unusual-Site Venous Thrombosis: An Update. Pharmaceutics. 2025 Mar 7;17(3):342. doi: 10.3390/pharmaceutics17030342. PMID: 40143006; PMCID: PMC11944374.