L'Embolie Pulmonaire: entre gravité clinique et étiologies rares

- Nor El Houda, KHELIF , Assistante en médecine interne , Médecine interne, Hôpital Dr Mohammad-Lamine Debaghine, CHU Bab-El-Oued, Alger, Algérie .
-Karima, Daghor-Abbaci, Professeur médecine interne chu Bab El Oued Alger, 32 rue Ahcene kouba el Biar Alger , Algerie, Alger Centre, Algérie.
-Sakina ,MOULAY, Maitre assistante , Médecine interne, Hôpital Dr Mohammad-Lamine Debaghine, CHU Bab-El-Oued, Alger, Algérie.
-Sonia ,LASSOUAOUI , Maitre assistante , Médecine interne, Hôpital Dr Mohammad-Lamine Debaghine, CHU Bab-El-Oued, Alger, Algérie.
-Lilia Amina BOUKAZIA ,Assitante Médecine interne, Hôpital Dr Mohammad-Lamine Debaghine, CHU Bab-El-Oued, Alger, Algérie.
-Chaima BRAKTA , Assitante , Médecine interne, Hôpital Dr Mohammad-Lamine Debaghine, CHU Bab-El-Oued, Alger, Algérie.
-Hind AZROUR ,Professeur ,Néphrologie, CHU MUSTAPHA BACHA ,Faculty Of Medicine Algiers, Alger, Algérie.
-Nadia DAMMENE DEBBIH, Professeur Service de cardiologie A1, Service de cardiologie A1 – Hôpital Mustapha Pacha, Sidi M'Hamed, Algérie.
-Abdelkarim BERRAH,Professeur ,Service de médecine interne, CHU Bab El Oued, Alger, Université d'Alger 1, Alger Centre, Algérie.
-Nazim LARABA ,Service de médecine interne, chu Bab el oued, Alger, Université d'Alger 1, Alger Centre, Algérie.

Introduction

L'embolie pulmonaire (EP) constitue une urgence diagnostique et thérapeutique, associée à une morbi-mortalité considérable, c'est la 3ème complication cardio-vasculaire après l'infarctus du myocarde et l'accident vasculaire cérébral avec une incidence annuelle de 39-115 EP par 100000 habitants.
En dépit des avancées de l'imagerie médicale et de l'émergence de nouveaux anticoagulants, le diagnostic reste parfois tardif et les formes sévères continuent d'exister. Nous rapportons les particularités cliniques, thérapeutiques et évolutives de l'EP dans notre pratique.

Résultats

Nous avons inclus 36 patients, avec un âge moyen de 50 ans (extrêmes : 19–94ans), et un sex-ratio H/F de 1 (18 hommes et 18 femmes). Un tabagisme actif est constaté chez 13,9 % des cas. Sur le plan clinique, la dyspnée (41,7 %), la douleur thoracique (33,3 %), les signes de TVP (19,4 %), la syncope (16,7 %) et la tachycardie (16,7%) constituaient les principales manifestations. Le diagnostic a été retenu principalement sur les données de l'angioscanner thoracique (82,9 %), complété par la scintigraphie (17,1 %).
L'EP était massive chez 47,2 % des patients et associée à une TVP dans 33,3 % des cas. D'autres complications thrombotiques concomitantes ont été notées : infarctus splénique et un thrombus intracardiaque ventriculaire droit. Une myocardite a été constatée chez un patient.
L'étiologie est restée indéterminée dans 30,6 % des cas. Les causes identifiées étaient variées : néoplasies (8,3 %), vascularites (8,3 %), Syndrome des anti phospholipides (8,3%), lupus systémique (5,6 %), syndrome néphrotique secondaire à une néphropathie lupique (2,8 %), Rhupus (2,8 %), hyperhomocystéinémie (8,3 %), obésité (8,3 %), post-partum (5,6 %), contexte post-opératoire (5,6 %),toxicomanie (5,6 %), insuffisance cardiaque (5,6 %) et COVID-19 (5,6 %).
La prise en charge s'est basée principalement sur l'anticoagulation à dose curative (Héparine de Bas Poids Moléculaire suivie par les antivitamines K (75 %), Anticoagulants Oraux Directs (22,2 %), Héparine Non Fractionnée suivi par les antivitamines K (2,8 %). Une thrombolyse a été réalisée dans un cas (2,8 %) d'embolie pulmonaire grave avec état de choc. Chez un patient atteint de maladie de Behçet avec anévrismes pulmonaires, un traitement immunosuppresseur associant corticoïdes et cyclophosphamide a été administré.
Les patients présentant une hyperhomocystéinémie ont reçu une supplémentation en vitamines B12 et acide folique en plus de l 'anticoagulation.

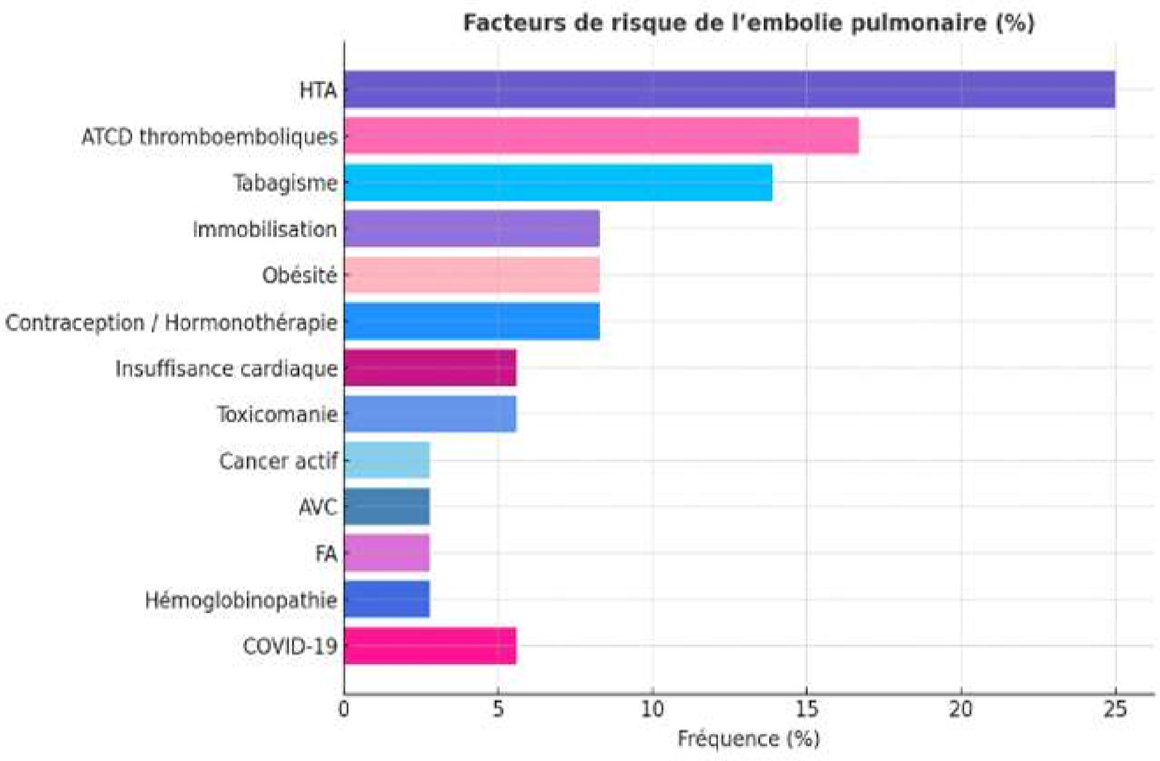

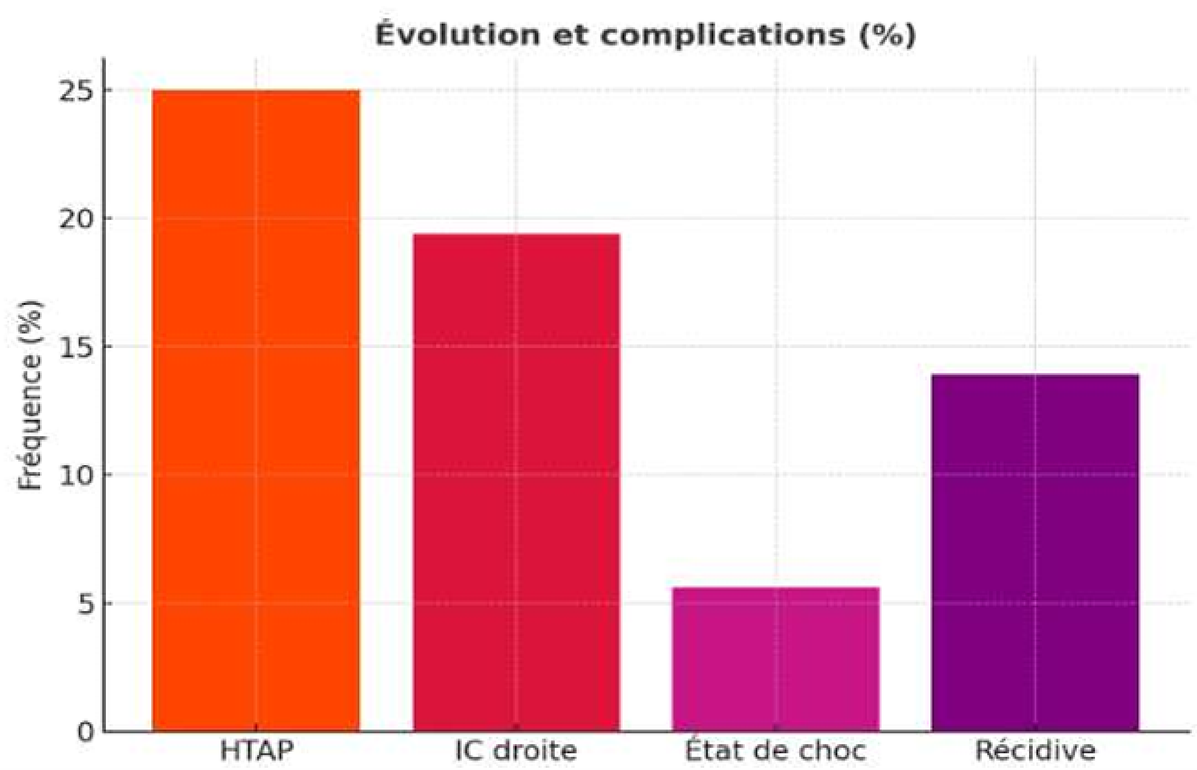

Discussion

Cette série illustre plusieurs particularités. La fréquence élevée des formes massives (47,2 %) dépasse celle rapportée dans les registres occidentaux .
L'imagerie, notamment l'angioscanner thoracique, a été déterminante, conformément aux recommandations internationales.
Les complications évolutives, en particulier l'HTAP et les récidives, rejoignent les observations du registre ICOPER et du registre RIETE .

Conclusion

L'EP dans notre série touche des patients relativement jeunes, avec une prédominance des formes graves et des étiologies diverses, incluant des affections systémiques et certains facteurs de risque de maladies thrombo-emboliques habituels. Néanmoins, un tiers des EP reste de cause indéterminée. La confirmation diagnostique par l'imagerie et l'adaptation thérapeutique au profil de chaque patient demeure essentielle.
La reconnaissance précoce des terrains à risque (SAPL, lupus , Rhupus, hémoglobinopathies, hyperhomocystéinémie) pourrait améliorer la prévention et le pronostic.

Déclaration des conflits d'intérêts :

Les auteurs déclarent ne pas avoir de conflits d'intérêts.

Références bibliographiques :
KonstantinidesSV, Meyer G, BecattiniC, BuenoH, GeersingGJ, HarjolaVP, et al. 2020 ESC Guidelines for the diagnosisand management of acute pulmonary embolism developedin collaboration withthe EuropeanRespiratorySociety (ERS). EurHeartJ. 2020;41(4):543-603. GoldhaberSZ, VisaniL, De Rosa M. Acute pulmonaryembolism: clinicaloutcomesin the International CooperativePulmonaryEmbolismRegistry(ICOPER). Circulation. 1999;99(3):277-82. Barco S, MahmoudpourSH, Valerio L, KlokFA, MünzelT, MiddeldorpS, et al. Trends in mortalityrelatedto pulmonaryembolismin the EuropeanRegion, 2000–15: analysisof WHO mortality database. EurRespirJ. 2019;54(6):190-201. Jiménez D, AujeskyD, MooresL, Gómez V, Lobo JL, UresandiF, et al. Simplification of the pulmonaryembolismseverityindex for prognosticationin patients withacute symptomaticpulmonary embolism. Arch InternMed. 2010;170(15):1383-9