Toxicité systémique des produits de lissage capillaire: de la dermatite au syndrome rénal

Houda,Raiss , Interne, service de dermatologie ,Hôpital Fattouma bourguiba de Monastir , TunisieNesrine Ben salah , dermatologie, Hôpital Fattouma bourguiba de Monastir , Tunisie
Majd Abu Taleb , interne , service de dermatologie , Hôpital Fattouma bourguiba de Monastir , Tunisie
Syrine Bchir , nephrologie , Hôpital Fattouma bourguiba de Monastir , Tunisie
Nouha Ben Mahmoud , nephrologie , Hôpital Fattouma bourguiba de Monastir , Tunisie
Mouna Hamouda , nephrologie , Hôpital Fattouma bourguiba de Monastir , Tunisie
Hbib Skhiri , nephrologie , Hôpital Fattouma bourguiba de Monastir , Tunisie
Jameleddine Zili , dermatologie , Hôpital Fattouma bourguiba de Monastir , Tunisie

Introduction

- Les techniques de lissage capillaire connaissent un essor mondial, porté par une demande esthétique croissante.
- Bien que certains produits soient présentés comme des alternatives « sans formaldéhyde », beaucoup contiennent en réalité de l'acide glyoxylique.
- Si les effets cutanés de ces produits sont bien décrits dans la littérature, leurs complications systémiques restent peu documentées.
- Nous rapportons trois cas de dermatite de contact toxique compliquée d'insuffisance rénale aiguë (IRA) après exposition à des produits de lissage capillaire contenant de l'acide glyoxylique.

Observation

•Trois jeunes patientes, âgées de 22, 25 et 27 ans, sans antécédents médicaux particuliers.
•Symptômes survenus 24–48 h après le lissage capillaire.
•Tableau initial : vomissements incoercibles, douleurs abdominales diffuses, lombalgies et dysurie.
•Examen dermatologique : érythème prurigineux et squameux du cuir chevelu (fiG 1)

Fig 1 : Eruption érythémato-squameuse du cuir chevelu

- Bilan biologique : insuffisance rénale aiguë sévère (créatininémie 250–380 µmol/L), associée à hématurie et leucocyturie.

•Sédiment urinaire : abondants cristaux d'oxalate de calcium.

•Biopsie cutanée : dermatite toxique compatible avec une exposition chimique (Fig 2 et 3)

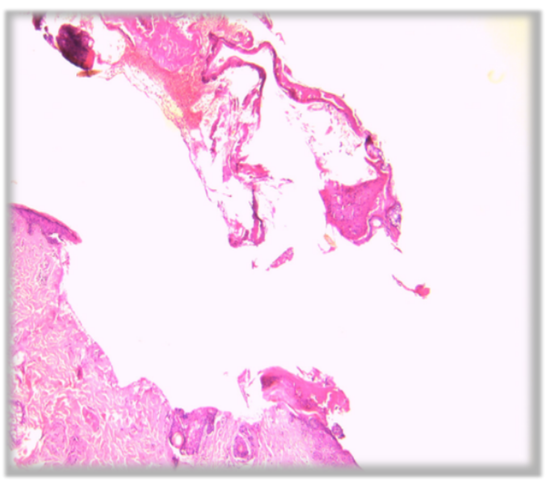

Fig 2 :Décollement épidermique,H&E×40

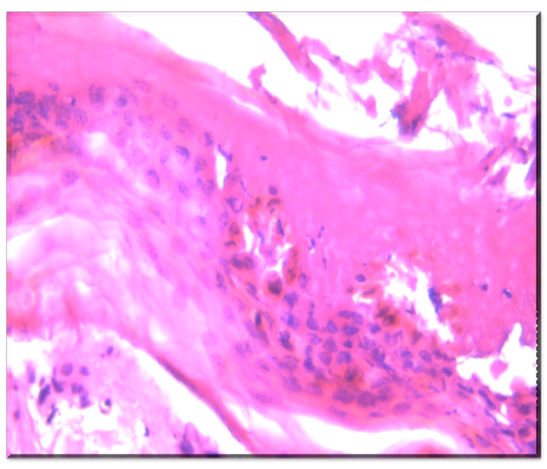

Fig 3:Nécrose kératinocytaire au sein des couches superficielles de l'épiderme (H&E, ×400)

•Biopsie rénale : dépôts tubulaires d'oxalate de calcium avec nécrose
tubulaire aiguë.

•Investigations complémentaires : bilan infectieux, auto-immun et hématologique négatif.

•Prise en charge : hydratation intensive et corticothérapie générale.

•Évolution : normalisation complète de la fonction rénale en 14 jours chez les trois patientes

Discussion

•L'acide glyoxylique des produits de lissage, chauffé, libère du formaldéhyde et traverse la barrière cutanée.

•Une fois absorbé, il est métabolisé au niveau hépatique en oxalate.

•L'excès d'oxalate entraîne la formation de cristaux d'oxalate de calcium.

•Atteinte rénale aiguë induite par :l'obstruction tubulaire par les cristaux et la toxicité directe sur l'épithélium tubulaire.

•Mécanisme physiopathologique superposable à l'intoxication par l'éthylène glycol.

•La dermatite de contact toxique apparaît comme un signal d'alerte précoce d'une toxicité systémique.

•Concept de continuum peau–rein : l'atteinte cutanée reflète une souffrance rénale en cours d'installation.

•Ces cas élargissent le diagnostic différentiel des IRA inexpliquées chez de jeunes femmes exposées à des produits de lissage présentés comme « sans formaldéhyde

Conclusion

- L'acide glyoxylique présent dans certains produits de lissage peut entraîner, au-delà des manifestations cutanées, une insuffisance rénale aiguë par oxalose tubulaire.
- Ces cas démontrent que les formulations dites « sans formaldéhyde » peuvent exposer à des complications systémiques sévères.
- Ils soulignent la nécessité d'une vigilance clinique face à tout symptôme survenant après un lissage capillaire.
- Ils appellent également à un encadrement réglementaire plus strict de ces produits afin de prévenir des effets indésirables potentiellement graves