THERAPEUTIQUE

N° CA 302

Un syndrome de fuite capillaire chronique associé à un traitement par anti-PDL1

Maël OLIVE[1], Margaux PASSAQUET[1], Alexandra AUDEMARD-VERGER[1,2], Adrien BIGOT[1]

[1] Service de Médecine Interne Immunologie Clinique, CHRU de Tours, France

[2] Université de Tours, Tours, France

Introduction

Le **syndrome de fuite capillaire** (SFC) est une pathologie rare due à une **hyperperméabilité vasculaire** associant **œdèmes**, **hypoalbuminémie** et **hémoconcentration**. La forme aiguë (SFCa) se manifeste par des épisodes d'anasarque avec hypotension artérielle pouvant aller jusqu'à l'état de choc. La **forme chronique** (SFCc), bien plus rarement décrite, se caractérise par un **syndrome œdémateux d'installation progressive**. Les étiologies de ce syndrome sont variées et peuvent être secondaires à des **traitements antinéoplasiques**.

Observation

Une patiente de 66 ans était suivie pour un cholangiocarcinome de la voie biliaire principale traité depuis juin 2023 par Gemcitabine, Cisplatine et Durvalumab, puis par **Durvalumab** en monothérapie à partir de janvier 2024.

Début janvier 2025, elle avait présenté un **syndrome œdémateux généralisé** d'apparition progressive, des **épisodes subfébriles à 38°C** ainsi qu'une **hyposialie**. Le scanner thoraco-abdomino-pelvien retrouvait des épanchements pleuraux de grande abondance et une infiltration des parties molles sous-cutanées. L'échocardiographie transthoracique mettait en évidence un épanchement péricardique de faible abondance et l'échographie abdominale un épanchement péritonéal de faible abondance. Elle présentait biologiquement une **hypoalbuminémie** et une **hémoconcentration** s'aggravant progressivement.

Elle avait nécessité la réalisation de **ponctions pleurales bi-hebdomadaires** puis la pose d'un **drain pleural gauche** devant une dyspnée invalidante. L'**arrêt du Durvalumab** en février 2025 et la déplétion hydrosodée par Furosémide n'avaient **pas permis d'amélioration clinique**.

Secondairement en mars 2025, elle avait présenté un **érythème mammaire et du tronc** avec réalisation de plusieurs biopsies cutanées retrouvant un **infiltrat lymphocytaire périvasculaire**.

Après un bilan étiologique exhaustif et devant un tableau clinique compatible, **le diagnostic de SFCc avait été retenu**. Une **cure d'immunoglobulines intraveineuses** en mars 2025 s'était révélée **inefficace**. Une **cure d'albumine** et l'initiation d'une **corticothérapie** en mai 2025 avaient permis une amélioration clinico-biologique. Néanmoins, la survenue de **plusieurs épisodes infectieux** avait conduit à des **interruptions répétées des corticoïdes**, entraînant une **recrudescence de son état d'anasarque**.

Discussion

Les **inhibiteurs de point de contrôle immunitaire** peuvent provoquer des syndromes œdémateux, dont des **syndromes de fuite capillaire secondaires**. Leur présentation clinique est souvent **subaiguë** voire **chronique**, avec une **hémoconcentration moins marquée** que dans la forme idiopathique [1].

Ces évènements restent néanmoins **rarement décrits**, rapportés chez **0,19% des patients traités** par anti-PD1/PDL1 dont 20% de syndromes de fuite capillaires dans une étude épidémiologique française de 2023 [2]. La **mortalité** était de **20%** dans cette population, soulignant le caractère grave de ces manifestations œdémateuses.

Il est suggéré que le mécanisme physiopathologique sous-jacent implique une **dysfonction endothéliale immuno-médiée**, pouvant être associée à une **élévation du VEGF** [3]. Dans le cas de notre patiente, le VEGF plasmatique était augmenté à 179 pg/mL (N<115 pg/mL).

La **prise en charge du SFCc reste mal codifiée** et plusieurs options thérapeutiques autres que les cures d'immunoglobulines et la corticothérapie ont montré des résultats hétérogènes (Théophylline, Terbutaline, Bévacizumab, Bleu de méthylène, Azathioprine).

Chez notre patiente, seule l'initiation d'une **corticothérapie** a fait preuve d'une efficacité certaine mais transitoire, du fait de la survenue d'épisodes infectieux répétés. Cela souligne toute la difficulté du traitement de ces patients polypathologiques. En cas de bon contrôle sur le plan infectieux, un traitement par **Mycophénolate mofetil** est envisagé en épargne cortisonique, du fait de la présence d'un **infiltrat lymphocytaire périvasculaire** sur les différentes biopsies cutanées réalisées.

Figure reprenant l'évolution de l'albumine, de l'hématocrite et du poids de la patiente en fonction du temps

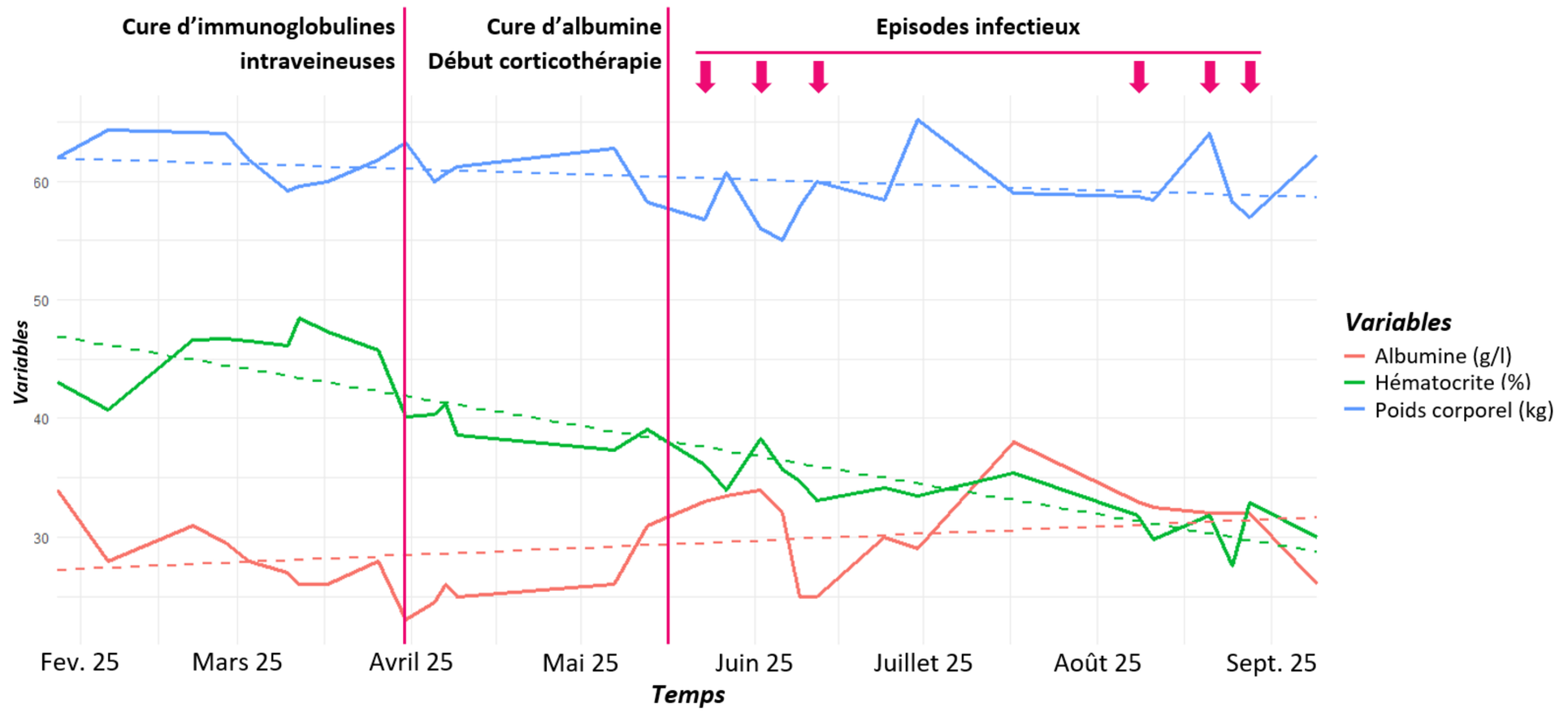

Conclusion

Nous rapportons le cas d'un syndrome de fuite capillaire sous sa forme chronique, secondaire à un traitement par inhibiteur de point de contrôle immunitaire. Cette entité est rare mais mérite d'être connue de part la mortalité qu'elle peut engendrer. La prise en charge est peu codifiée, avec une réponse thérapeutique variable. Dans notre cas, la patiente a développé de multiples complications infectieuses après initiation d'une corticothérapie ayant permis une amélioration de sa symptomatologie, montrant toute la complexité du traitement de ce syndrome.

Références :

1. Wong So J, Bouibede F, Jonville-Béra AP, et al. Immune checkpoint inhibitor-associated capillary leak syndrome: A systematic review and a worldwide pharmacovigilance study. J Intern Med. 2023 Jul;294(1):58-68.
2. Velev M, Baroudjian B, Pruvost R, et al. Immune-related generalised oedema - A new category of adverse events with immune checkpoint inhibitors. Eur J Cancer. 2023 Jan;179:28-47.
3. Neuville C, Aubin F, Puzenat E, et al. Nivolumab-induced capillary leak syndrome associated with chylothorax in a melanoma patient: A case report and review of the literature. Front Oncol. 2022 Dec 12;12:1032844.

10.11.12. DÉCEMBRE 2025 91e CONGRÈS I PALAIS DES CONGRÈS SNFMI TOURS #SNFMI