Médecine Interne: Thérapeutique

CA 304

Traitement endoscopique du volvulus sigmoïdien : résultats et facteurs prédictifs de succès

Faten GHRAB, Interne, Service de gastro-entérologie B, Hôpital universitaire La Rabta, Tunis, Tunisie
Dhouha Cherif (1) ; Héla Kchir (1) ; Haythem Yacoub (1) ; Habiba Debbabi (1) ; Hajer Hassine (1) ; Nadia Maamouri (1)
(1) Service de gastro-entérologie B, Hôpital universitaire La Rabta, Tunis, Tunisie

Introduction:
- Le volvulus sigmoïdien (VS) est une cause rare d'occlusion intestinale aiguë, avec une fréquence variable selon les régions.
- Dans les formes non compliquées, la dévolvulation endoscopique (DE) constitue le traitement de première intention.
- Son taux de succès et les facteurs prédictifs d'échec restent cependant hétérogènes selon les études.
- *Objectif de l'étude:* évaluer les résultats de la DE du VS et identifier les facteurs associés à son succès ou à son échec.

Matériels et méthodes:
- Étude rétrospective descriptive réalisée sur 15 ans (2005–2020).
- Inclusion : patients présentant un volvulus sigmoïdien non compliqué, pris en charge initialement en chirurgie viscérale puis adressés pour DE.
- Exclusion : formes compliquées, dossiers incomplets, âge < 16 ans, pathologie chirurgicale associée.
- Analyse statistique : descriptive + analytique (SPSS), test du Khi², seuil $p < 0,05$.

Résultats:
** Profil des patients:*
- 31 patients inclus, majoritairement des hommes, âge moyen 61 ans.
- Comorbidités : 30 % diabétiques ; 2/3 avec antécédents digestifs (constipation chronique, épisodes subocclusifs) ; 1/3 opérés de l'abdomen.

** Clinique et biologie:*
- Symptômes : arrêt des matières et gaz, douleurs abdominales, nausées/vomissements (38 %) (délai moyen 51 h).
- Examen : météorisme, sensibilité abdominale (93 %), ampoule rectale vide.
- Biologie : anémie, troubles ioniques (1/3), insuffisance rénale fonctionnelle (1 cas).

** Imagerie:*
- ASP : aspect en arceau/double jambage dans 2/3 des cas, dilatation colique et niveaux hydro-aériques dans 50 %.
- Scanner : confirmation du VS, dilatation moyenne 88 mm.

** Dévolvulation endoscopique:*
- Délai moyen : 62 h après début des symptômes.
- Taux de succès : 75 % avec reprise du transit.
- Récidives: 29 % de récidives, délai moyen 50 jours.

1/3 ont eu une deuxième DE : succès dans 2 cas, 1 décès par choc septique.

** Chirurgie après DE réussie:* 90 % opérés (délai moyen 22 jours). Suites simples.
- Voie d'abord : laparoscopie (23 %), laparotomie médiane (70 %), chirurgie élective (7 %).

** Chirurgie en cas d'échec initial:* 25% opérés. 1 décès.
** Chirurgie après récidive:* Bouilly-Volkmann (4 cas), Hartmann (2 cas)
** Facteurs prédictifs de succès ($p < 0,001$) :*
- ➢ Antécédents de crises subocclusives
- ➢ Aspect typique à l'ASP
- ➢ Dilatation caecale < 10 cm
- ➢ Délai de consultation < 72 h
- ➢ Délai d'endoscopie < 77 h (Se 100 %, Sp 87 %)

** Facteurs prédictifs d'échec :*
- ➢ Antécédents chirurgicaux ($p = 0,048$)
- ➢ Délai d'endoscopie > 77 h ($p < 0,001$)
- ➢ Dilatation caecale > 10 cm ($p = 0,002$)

⇒La dévolvulation endoscopique de première intention était significativement associée à la possibilité d'une chirurgie en un seul temps ($p = 0,025$).

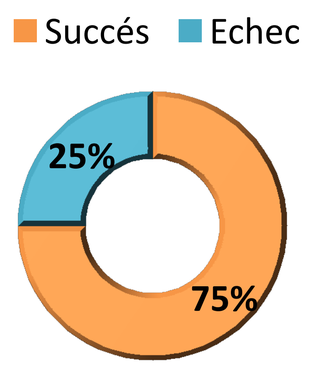

- 2 patients présentaient des lésions nécrotiques.
- 25 % ont nécessité une chirurgie urgente.

Figure 1: Résultats de la DE

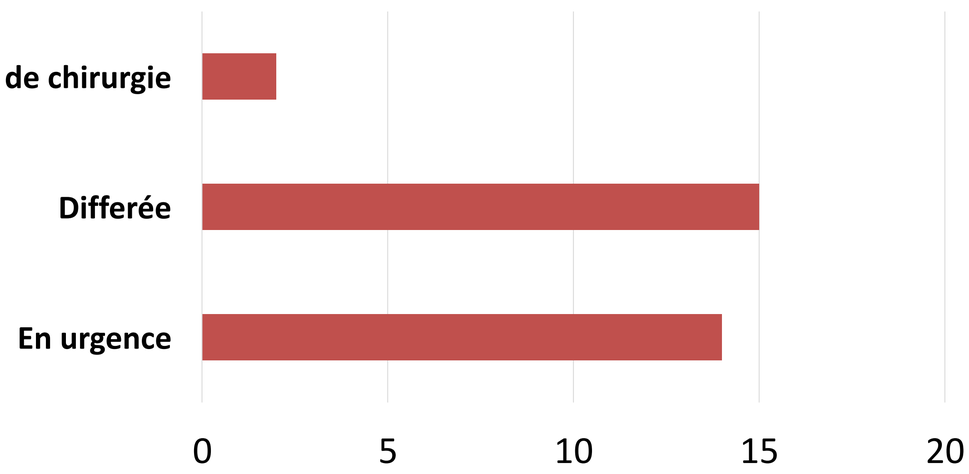

Figure 2: Recours à la chirurgie après DE

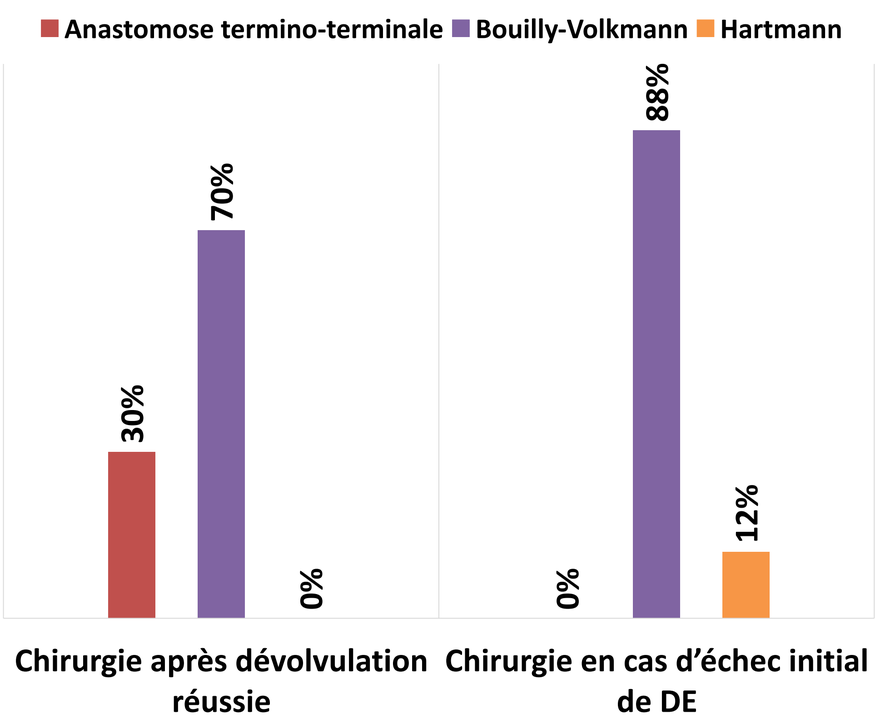

Figure 3: Techniques chirurgicales après DE

Conclusion:
- La DE est un traitement sûr et efficace du volvulus sigmoïdien non compliqué, avec 75 % de succès.
- Le délai d'intervention, la dilatation caecale et les antécédents chirurgicaux conditionnent la réussite.
- Une prise en charge avant 77 h optimise le succès et permet plus souvent une chirurgie en un temps.
- L'ensemble souligne l'importance d'une intervention rapide pour améliorer le pronostic.