Caractéristiques histopathologiques des vascularites à ANCA : expérience monocentrique

1er Auteur : Hatem, MHENNI, Résident, Service de Néphrologie, Hôpital La Rabta, Tunis, TUNISIE
Autres auteurs, équipe:
- Syrine, TLILI, AHU, Service de Néphrologie, Hôpital La Rabta, Tunis, TUNISIE
- Hiba, GHABI, AHU, Service de Néphrologie, Hôpital La Rabta, Tunis, TUNISIE
- Ikram, MAMI, Professeur agrégé, Service de Néphrologie, Hôpital La Rabta, Tunis, TUNISIE
- Lamia, RAIES, Professeur agrégé, Service de Néphrologie, Hôpital La Rabta, Tunis, TUNISIE
- Med Karim, ZOUAGHI, Professeur, Service de Néphrologie, Hôpital La Rabta, Tunis, TUNISIE

Introduction :
Les vascularites associées aux anticorps cytoplasmiques anti-neutrophiles (ANCA) sont des pathologies inflammatoires nécrosantes qui peuvent mettre en jeu le pronostic rénale dans le cadre d'une glomérulonéphrite rapidement progressive nécessitant une prise en charge rapide et éfficace. Une ponction biopsie du rein joue un rôle diagnostique, thérapeutique et pronostique dans cette pathologie.

Méthode :
Il s'agit d'une étude descriptive, monocentrique et rétrospective réalisée sur la période 2010-2025 au service de néphrologie de l'Hôpital La Rabta, portant sur les patients atteints d'une vascularite à ANCA avec une atteinte rénale sévère définie par une créatinémie supérieur à 500µmol/L.
Objectif de ce travail est de décrire les caractéristiques histopathologiques des vascularites à ANCA.

Résultat :
Soixante-quinze patients ont été colligé atteints de vascularite à ANCA avec atteinte rénale sévère, dont 50 ayant une spécificité anti-MPO et 25 ayant une spécificité anti-PR3. L'âge moyen était de 60 ± 13 ans et un sex-ratio à 1,02. Le syndrome néphrologique était dans 77% des cas une glomérulonéphrite rapidement progressive, 17% avaient un syndrome néphritique et 4% avaient un insuffisance rénale glomérulaire.
Quarante-deux patients atteints d'une vascularite à ANCA ont bénéficié d'une ponction biopsie rénale. En se basant sur la classification de Berden dans les vascularite à ANCA, on peut classé nos biopsies rénales en forme cellulaire (à croissants), scléreuse et mixte dans respectivement 44%, 36% et 11% des cas.
Tous les patients présentaient une atteinte **glomérulaire** : une prolifération extra-capillaire a été identifié dans 76% biopsie, une nécrose glomérulaire et une nécrose fibrinoide ont été identifié dans respectivement 56% et 24% des biopsies. Une rupture de la capsule de Bowman a été mise en évidence dans seulement 21% des cas.
Une **atteinte tubulo-interstitielle** a été noté dans **85%** des biopsies dont 31% présentaient une nécrose tubulaire et 45% des cas présentaient un infiltrat interstitiel. Des lésions avancées de fibrose interstitielle et atrophie tubulaire ont été identifié dans 43% des cas.
L'atteinte vasculaire reste la moins fréquente à **12%** des cas se manifestant par des thromboses artériolaires et des endartérites.
A l'immunofluorescence, une atteinte pauci immune prédomine à 74% des cas hormis quelques biopsies présentant un dépôt de C3 et IgM dans 17% et un dépôt d'IgA à 7%.
Le traitement d'attaque était à base de corticothérapie à une dose moyenne de 60mg/j et immunosuppresseurs. Trente-cinq malades avaient eu recours aux échanges plasmatiques et 70 malades ont nécessité des séances d'hémodialyse.
L'évolution est marqué par une rémission rénale dans 24 cas, un passage à l'épuration extra-rénale chronique dans 36 cas.
On a pas touvé une association statistiquement significative entre les éléments histologiques et l'évolution vers l'insuffisance rénale terminale.
Aucune lésion histologique présente une association significative à la surmortalité.
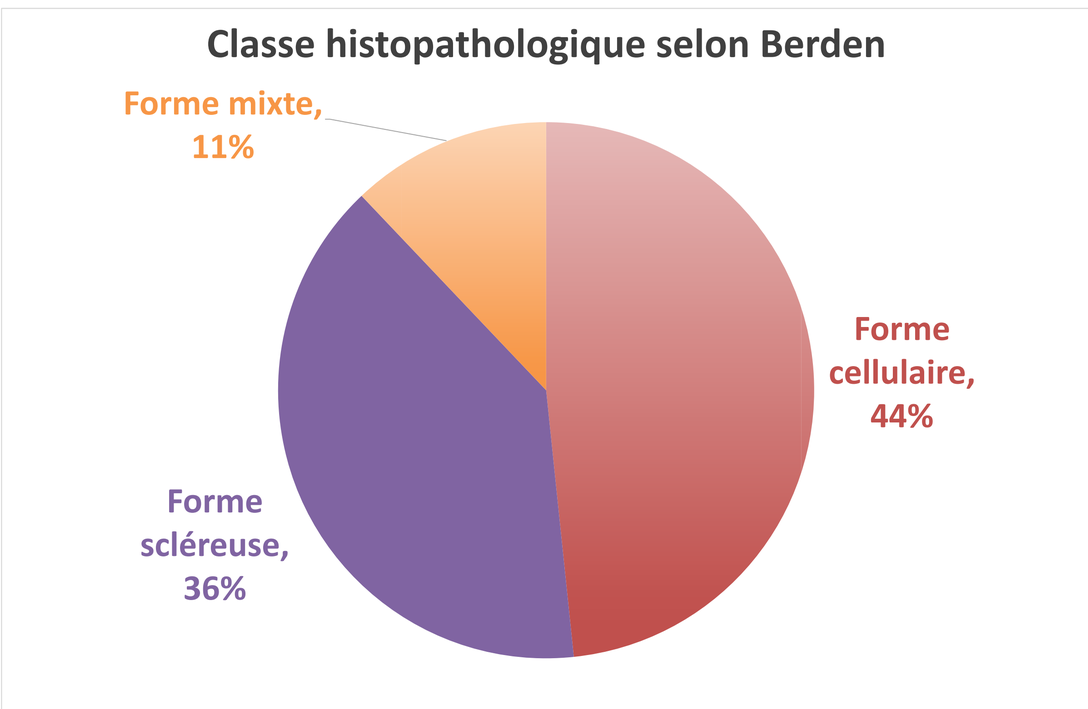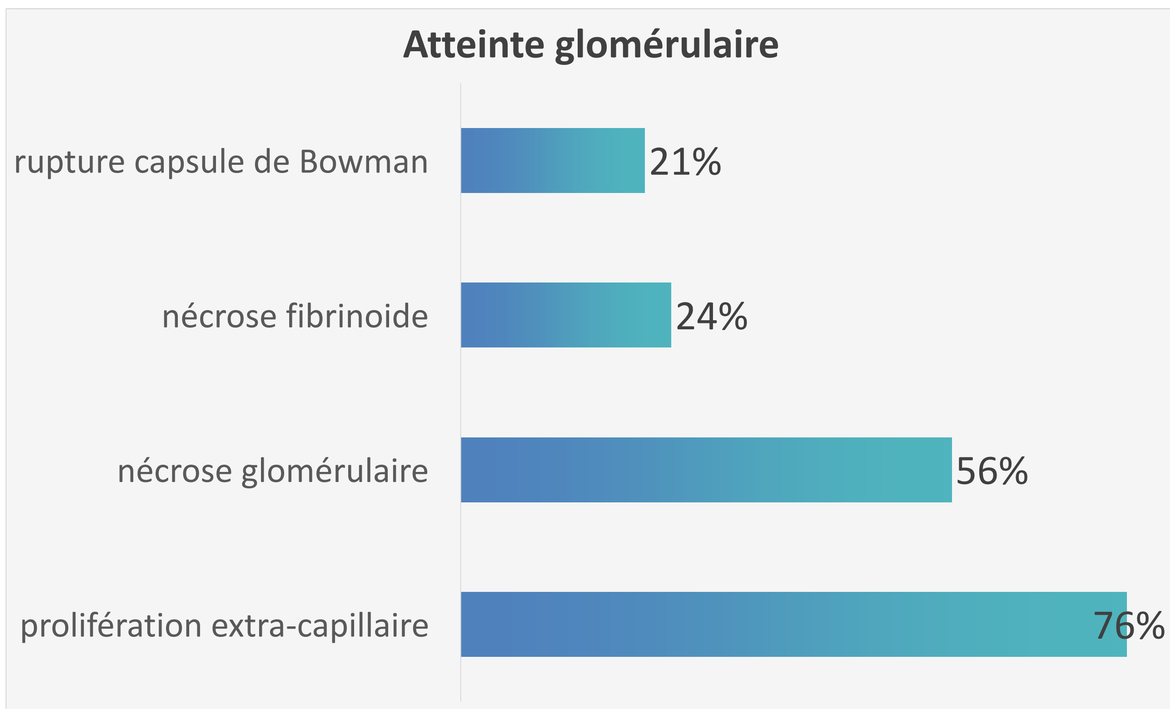
Conclusion :
Les formes cellulaire et scléreuse sont les plus fréquentes chez notre population d'étude, ce qui suggère que les patients se présentent soit au stade actif de la maladie ou à un stade tardive de lésions irréversibles. Le taux élevés des lésions avancées (sclérose et fibrose) souligne l'importance d'un diagnostic précoce pour une prise en charge adéquate afin de prévenir l'évolution vers la chronicité.