Vascularites

CA 313

Profil du syndrome pneumo-rénal associé aux vascularites systémiques

- Amal Haddad, Médecine interne, Hôpital Habib Thameur, Tunis, Tunisie
- Aydi Zohra, Médecine interne, Hôpital Habib Thameur, Tunis, Tunisie
- Ibrahim Arbaoui, Médecine interne, Hôpital Habib Thameur, Tunis, Tunisie
- Fatma Daoud, Médecine interne, Hôpital Habib Thameur, Tunis, Tunisie
- Somai Mehdi, Médecine interne, Hôpital Habib Thameur, Tunis, Tunisie
- Besma Ben Dhaou, Médecine interne, Hôpital Habib Thameur, Tunis, Tunisie
- Fatma Boussema, Médecine interne, Hôpital Habib Thameur, Tunis, Tunisie
- Imen Rachdi, Médecine interne, Hôpital Habib Thameur, Tunis, Tunisie

1 INTRODUCTION:

Le syndrome pneumo-rénal (SPR) est une entité rare, associant une hémorragie intra-alvéolaire (HIA) et une glomérulonéphrite rapidement progressive. Souvent révélatrice d'une vascularite systémique, elle constitue une urgence diagnostique et thérapeutique .

➔ Cette étude a comme objectif de décrire les caractéristiques cliniques, biologiques, immunologiques, radiologiques, histologiques, thérapeutiques et évolutives des patients présentant un SPR associé à une vascularite systémique.

2 PATIENTS & METHODES:

Étude rétrospective menée au service de médecine interne, incluant 10 patients diagnostiqués entre Janvier 2011 et Mars 2025.

3 RESULTATS:

❑DONNEES DEMOGRAPHIQUES:

✓**10 patients**
✓Age moyen = 53 ans [22–81]
✓Sex-ratio H/F = 0,42
✓SRP révélait la vascularite chez 9 patients
✓Début brutal chez 8 patients

❑DONNEES CLINIQUES:

Signes respiratoires

-Hémoptysie : quatre patients
-Détresse respiratoire : quatre patients
-Une toux : deux patients
-Douleurs thoraciques : deux patients
-Asymptomatique : quatre patients

➔ Souvent Inaugurale + signe d'alerte

Signes rénaux

- Protéinurie chez tous les patients
- Œdèmes des membres inférieurs chez quatre patients
- Œdèmes généralisés chez trois patients
- Hématurie microscopique chez six patients
- Oligo-anurie chez trois patients

NB: HTA ou aggravation des chiffres tensionnels chez les hypertendus dans cinq cas

Signes cliniques extra-pulmonaires et extra-rénaux

- Présents dans plusieurs cas
- Orientation diagnostique vers une vascularite à ANCA
- Maladie à anticorps anti-MBG : SRP nu
- Des éléments de gravité : atteinte neurologique centrale, myocardique ou digestive

❑DONNEES BIOLOGIQUES:

- Insuffisance rénale aiguë avec évolution rapidement progressive présente d'emblée chez sept patients

→ Créatininémie : médiane à 136 µmol/L [IQR : 90,0 – 388,0]

- Protéinurie entre 0,3 et 3 g/24h
- Anémie chez tous les patients → Hémoglobine moyenne à 8 g/dl

❑DONNEES IMMUNOLGIQUES:

- ANCA positifs chez huit patients :

anti-PR3 : n=4
anti-MPO : n=3
p-ANCA atypique : n=1

- Anticorps anti-membrane basale glomérulaire chez deux patients

Les étiologies retenues :

- **Granulomatose avec polyangéite (GPA) dans 4 cas**
- **Polyangéite microscopique(PAM) dans 3 cas**
- **Maladie à anti-MBG dans 2 cas**
- **Vascularite à p-ANCA atypique dans 1 cas**

❑DONNEES DES EXPLORATIONS:

➢ Exploration respiratoire

- Radiographie du thorax : 9 patients
- TDM thoracique : 8 patients (figure1) (tableau 1)
- Lavage broncho alvéolaire, effectué chez cinq patients, était hématique dans tous les cas.

Tableau 1 : Signes tomodensitométriques de l'atteinte pulmonaire

	Nombres de malades
Condensation parenchymateuse	6
Images en verre dépoli	5
Nodules	5
Excavations	2
Fibrose interstitielle diffuse	2
Épanchement pleural	1

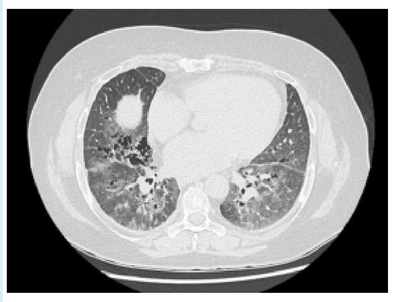

Figure 1 : TDM thoracique d'une patiente suivie pour une PAM, présentant une atteinte pulmonaire de type pneumopathie interstitielle diffuse fibrosante compliquée d'une HIA

➢ Exploration rénale : Ponction biopsie rénale

Glomérulonéphrite extra-capilaire focale dans 1 cas, diffuse dans 2, des dépôts pauci-immuns dans 4 cas, des dépôts linéaires d'IgG dans 1 cas, des lésions séquelaires de GPA dans 1 cas et une néphrite interstitie le pauci-immune avec hémorragie glomérulaire dans 1 cas. (Figure 2)

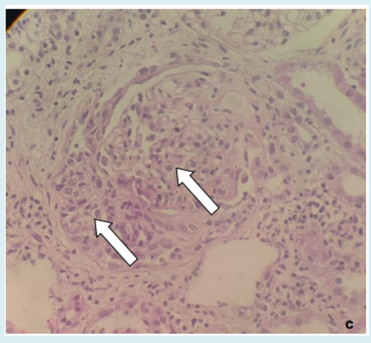

Figure 2 :Biopsie rénale d'un patient présentant une granulomatose avec polyangéite révélant Croissant cellulaire extracapillaire + hypercellularité endocapillaire + infiltrat inflammatoire interstitiel

❑TRAITEMENT & EVOLUTION :

➢ Traitement d'induction :
- Corticothérapie : tous les patients
- Traitement immunosuppresseurs

-Cyclophosphamide (n=7)
-Rituximab (n=3)

➢ Traitement d'entretien :azathioprine seule, rituximab ou une association méthotrexate–azathioprine
➢ Mesures associées (oxygénothérapie, échanges plasmatiques, transfusions, dialyse, prophylaxie anti-Pneumocystis) instaurés au cas par cas
➢ EVOLUTION : réponse complète rénale et pulmonaire chez 4 patients, trois cas de décès, une rechute tardive et deux patients ont été transférés au service de néphrologie.

4 CONCLUSION:

Le SPR au cours des vascularites systémiques est une urgence diagnostique majeure. Son expression clinique est hétérogène, et sa prise en charge doit être précoce, multidisciplinaire et adaptée. Des études prospectives multicentriques sont nécessaires pour optimiser les stratégies thérapeutiques et améliorer le pronostic global

10.11.12. DÉCEMBRE 2025 91e CONGRÈS I PALAIS DES CONGRÈS SNFMI TOURS #SNFMI