Un syndrome cave atypique au cours de la maladie de Behçet : quand la sténose s'impose à la thrombose

M.Jebri (1), H. Siala (1), W.Ben El Haj (1), I.Kechaou (1), I.Boukhris (1), E.Cherif (1), S.Azzabi (1), MS.Hamdi (1), L.Ben Hassine (1)
(1) Médecine interne B, CHU Charles Nicolle, Tunis, Tunisie

Introduction

L'atteinte vasculaire au cours de la maladie de Behçet (MB) constitue l'une des manifestations cardinales de la maladie. Elle peut toucher tout type de vaisseaux avec une prédilection pour réseau veineux. Bien que cette atteinte veineuse soit dominée par les thromboses, elle peut être exceptionnellement non thrombotique responsable de sténose veineuse. Nous rapportons à ce propose une nouvelle observation de sténose veineuse au cours de la MB.

Observation

- Il s'agissait d'un patient âgé de 44 ans, ayant comme présumé une HVC guérie et une tuberculose traitée, chez qui le diagnostic d'une **Maladie de Behçet** a été retenu devant une aphtose bipolaire et une vascularite rétinienne.
- Il était en arrêt de traitement et de suivi depuis 5 ans.
- Il consulte les urgences pour **une dyspnée d'effort** et un essoufflement important associé à un œdème cervico-facial étendu aux membres supérieurs d'aggravation progressive depuis un mois.
- Sur le plan clinique, le patient était **polypnéique et orthopnéique** avec un état hémodynamique stable.
- L'examen physique a trouvé un **œdème en pèlerine, une circulation veineuse collatérale** thoracoabdominale ainsi qu'un œdème des 2 membres supérieurs plus marqué à droite en rapport avec **un syndrome cave supérieur** a été évoqué.

- À la biologie, on objectivait un **syndrome inflammatoire** sans hyperleucocytose ni autres anomalies biologiques.
- Le patient a reçu 3 bolus de méthylprednisolone relayé par **une corticothérapie** orale à pleine dose, associée à une **anticoagulation** curative.
- Devant le rétention respiratoire important et l'atteinte sténosante étendue de la VCS, un traitement à base de **cyclophosphamide** a été initié.
- L'évolution a été marquee par la persistance de la dyspnée d'effort contrastant avec une nette diminution de l'intensité de l'œdème en pèlerine et de la circulation veineuse collatérale avec à la TDM de contrôle un aspect stable de la sténose de la VCS et de l'épanchement pleural gauche.
- Il s'agit d'une **atteinte réfractaire au traitement conventionnel**, le recours à un traitement chirurgical est en cours de discussion.

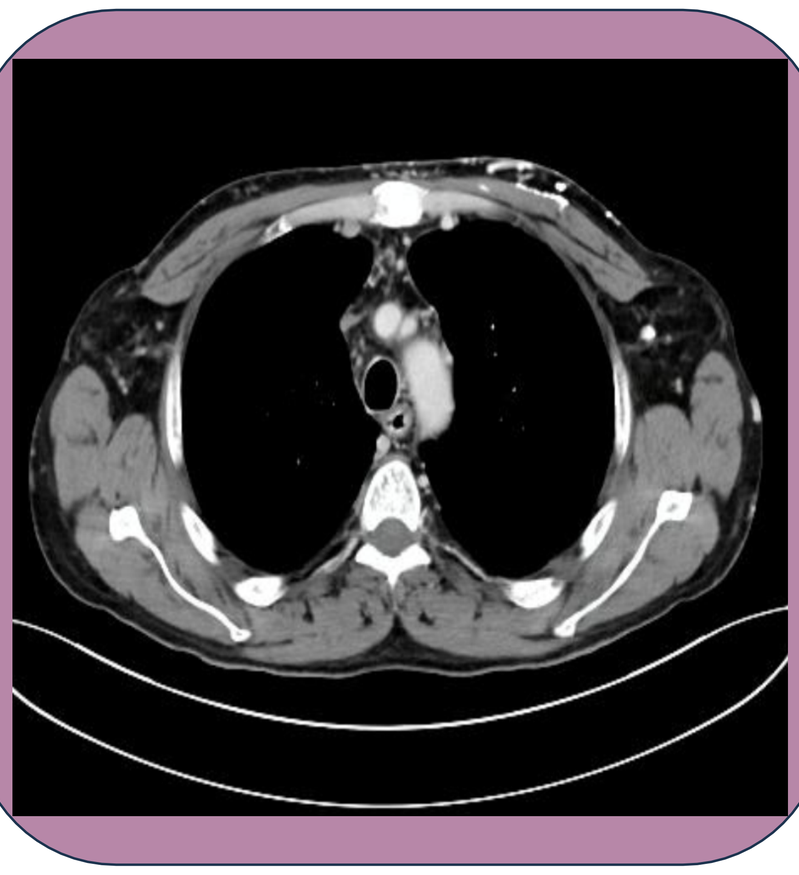

- L'écho-doppler veineux des membres supérieurs a montré une thrombose de la veine axillaire droite étendue à la veine sous clavière.
- **L'angio-TDM thoracique** à objectif un **épaississement pariétal circonférentiel régulier et sténosant d'allure inflammatoire au niveau de la veine cave supérieure (VCS)** ainsi qu'un épanchement pleural bilatéral plus marqué à gauche, sans signes d'une embolie pulmonaire. L'épanchement pleural était transsudatif aseptique réactionnel au SCS.

Discussion

- L'atteinte veineuse au cours de la MB est typiquement thrombotique. Elle peut être de nature **sténosante** en rapport avec la vasculopathie comme l'illustre le cas de notre patient.
- Notre observation est la quatrième a reporter l'atteinte non thrombotique de la VCS.
- Le SCS s'associe fréquemment à un épanchement pleurétique transsudatif d'ordre hémodynamique. Le traitement repose essentiellement sur la corticothérapie. L'anticoagulation peut être discutée afin de limiter l'apparition de thromboses sur un lit vasculaire sténosé.
- Un traitement immunosuppresseur est généralement nécessaire devant le pronostic vital engagé. L'intervention chirurgicale peut être proposée dans les atteintes sévères.

Conclusion

Nous avons rapporté une nouvelle observation de MB illustrant une facette rare de l'angio-Behçet. L'atteinte veineuse sténosante mérite d'être connue étant donné son atypie clinicoradiologique, son caractère souvent réfractaire et particulièrement son mauvais pronostic.