Fibrose endomyocardique au cours de la granulomatose éosinophilique avec polyangéite : à propos d'un cas

- Faida, Ajili, Médecine Interne / Unité de Recherche Maladies Auto-Immunes UR17DN02, Les Cliniques El Manar, Rue Habib Echatti 2090, Tunis, Tunisie
- Amal Haddad, Médecine Interne / Unité de Recherche Maladies Auto-Immunes UR17DN02, Hôpital Militaire Principal d'Instruction de Tunis, Tunis, Tunisie
- Nour El-Houda, Gueddiche, Médecine Interne / Unité de Recherche Maladies Auto-Immunes UR17DN02, Hôpital Militaire Principal d'Instruction de Tunis, Tunis, Tunisie
- Yassmine Khrifech, Médecine Interne / Unité de Recherche Maladies Auto-Immunes UR17DN02, Hôpital Militaire Principal d'Instruction de Tunis, Tunis, Tunisie
- Habiba Mizouni, Service d'imagerie médicale, Hôpital La Rabta, Tunis, Tunisie
- Najoua Essafi, Cardiologie / Unité de Recherche Maladies Auto-Immunes UR17DN02, Les Cliniques El Manar, Rue Habib Echatti 2090, Tunis, Tunisie

INTRODUCTION :

La granulomatose éosinophilique avec polyangéite (GEPA) est une vascularite rare pouvant toucher le cœur. La **fibrose endo myocardique** est une manifestation rare et souvent sous-estimée, mais associée à une morbidité et mortalité importantes. Notre but est de décrire un cas de fibrose endo myocardique au cours d'une GEPA.

OBSERVATION :

DONNEES CLINIQUES:

Patiente agée de 73 ans

❖ **ANTECEDENTS PATHOLOGIQUES :**

-Diabète type 2
-Hypertension artérielle
→ Suivie pour une **GEPA :** Le diagnostic était retenu devant:

- Asthme tardif mal contrôlé
- Neuropathie sensitivo-motrice axonale sévère des quatre membres
- Infiltrats pulmonaires migrateurs au scanner thoracique, associés à une polynucléose éosinophile de 16 % au lavage broncho-alvéolaire
- Eosinophilie sanguine persistante
- p-ANCA positifs (30 UI).

La corticothérapie associée à la prégabaline a permis une stabilisation pendant deux ans.

❖ **MOTIF**: elle consulte devant une **dyspnée aiguë** en rapport avec une insuffisance cardiaque décompensée

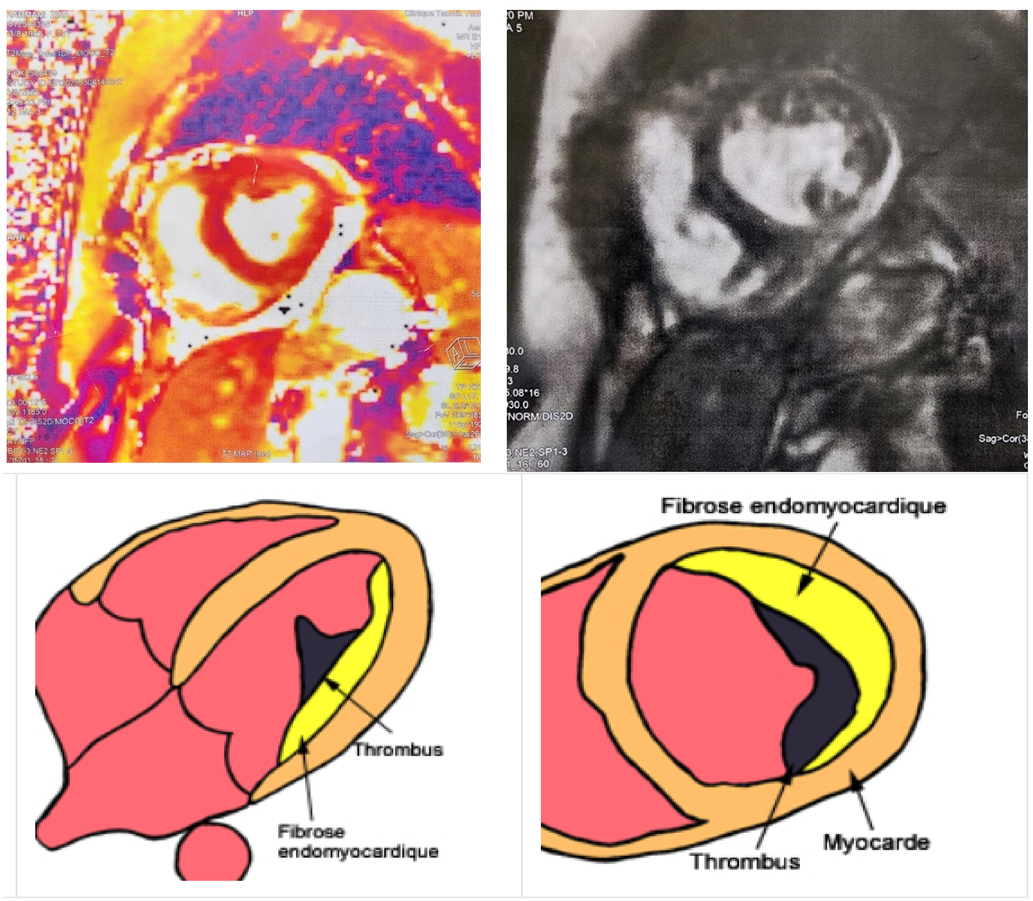

Figure1 : IRM cardiaque. Comblement endovasculaire endomyocardique apical de 15 mm compatible avec une fibrose endomyocardique.

BIOLOGIE:

- Anémie normochrome normocytaire à 9,8 g/dL
- Thrombocytose à 570 000/mm³
- Eosinophilie à 3 230/mm³
- Insuffisance rénale aiguë (créatininémie à 268 µmol/L)
- Hématurie à 200 000/ml
- **Protéinurie** significative (rapport protéine/créatinine urinaire à 2,9 g/g), traduisant une atteinte glomérulaire.
- **Biomarqueurs** cardiaques élevés avec un taux de pro-BNP à 10 500 pg/ml et des troponines à 19 ng/L.

EXPLORATIONS:

- **Echographie cardiaque** : hypokinésie antéro-septale et une image occupant la pointe du ventricule gauche, pouvant correspondre à un thrombus intracavitaire ou à une hypertrophie apicale.
- **IRM cardiaque** : un comblement endovasculaire endomyocardique apical de 15 mm, compatible avec une **fibrose endomyocardique (Figure1)**

TRAITEMENT:

- Traitement d'induction de la rémission instauré:
  - ➢ Corticothérapie à forte dose
  - ➢ Cures de cyclophosphamide (0,5 g/m² aux jours J0, J15, J29, puis toutes les trois semaines).
- Traitement de l'insuffisance cardiaque : un inhibiteur de l'enzyme de conversion + un inhibiteur du SGLT2.

EVOLUTION:

(Après un mois de suivi → à la troisième cure de cyclophosphamide)

Evolution favorable:
→ Amélioration de la fonction rénale (créatininémie passant de 268 à 137 µmol/L)
→ Réduction significative du pro-BNP (de 10 500 à 1 000 pg/ml)
→ Normalisation de l'éosinophilie sanguine (74/mm³).

DISCUSSION :

La fibrose endomyocardique représente une forme rare et sous-estimée de l'infiltration éosinophilique dans la GEPA [1]. Cette dernière évolue classiquement en trois stades successifs : nécrose, thrombose, puis fibrose. L'imagerie par résonance magnétique cardiaque demeure le gold standard, permettant une caractérisation précise des lésions et une détection des stades précoces [2]. La biopsie myocardique, bien que spécifique, reste invasive et difficile à réaliser. Les biomarqueurs conventionnels tels que la troponine et le BNP offrent une sensibilité limitée. L'atteinte cardiaque est associée à un pronostic défavorable, ce qui rend le diagnostic précoce et la surveilance systématique indispensables.

CONCLUSION :

La fibrose endo myocardique est une complication rare mais sévère de la GEPA. Un dépistage précoce et une prise en charge adaptée peuvent améliorer le pronostic.

[1] Chen P, Cheng H, Mou Y. Four challenging cases of eosinophilic endocarditis or myocarditis with literature review. J Cardiothorac Surg. 2025 Dec 1;20(1).
[2] Piccirillo F, Mastroberardino S, Nafisio V, Fiorentino M, Segreti A, Nusca A, et al. Eosinophilic Myocarditis: From Bench to Bedside. Vol. 12, Biomedicines. Multidisciplinary Digital Publishing Institute (MDPI); 2024.