# Maladie de Behçet et Complications Artérielles Pulmonaires : suivi évolutif d'une série monocentrique

Meriem CHARIFI Maitre de conférences A, service de médecine Interne CHU Douéra Alger Algérie
Mahrez FISSAH Maitre de conférences A, Faculté de médecine ,Université Blida 1
Farouk MENZOU Professeur en cardiologie, laboratoire exploration cardiovasculaire , université Blida 1
Messaouda DJOUHRI, Professeur en cardiologie , service de médecine interne CHU Douéra
Bouchra AISSAOUI Maitre assistante, service de médecine interne CHU Douéra
Ferial HAMROUR MCA , service de médecine interne CHU Douéra
Ahcène CHIBANE, Professeur Chef de service, médecine interne CHU Douéra

## Introduction

Les anévrismes de l'artère pulmonaire constituent une complication rare mais sévère de la maladie de Behçet, touchant environ 1 % des patients et représentant une cause majeure de mortalité. Leur traitement optimal reste non codifié, et les données concernant leur évolution à long terme sont limitées. Cette étude vise à analyser l'évolution à 18 mois d'une série monocentrique de patients présentant des anévrismes de l'artère pulmonaire dans le cadre de la maladie de Behçet, traités exclusivement par une prise en charge médicale.

## Méthodologie

Il s'agit d'une étude rétrospective portant sur l'ensemble des patients atteints de la maladie de Behçet hospitalisés entre 2018 et 2024. Parmi eux, quatre présentaient des anévrismes de l'artère pulmonaire. Leur présentation clinique et morphologique, les stratégies thérapeutiques mises en œuvre ainsi que leur évolution sous traitement médical ont été analysées sur une période de 18 mois.

## Résultats

Quatre patients, tous de sexe masculin et âgés en moyenne de 22,25 ans (20–25 ans), ont été inclus. Chez un patient, la maladie de Behçet avait été diagnostiquée avant l'épisode aigu, tandis que chez les trois autres, elle a été révélée par une vascularite pulmonaire. Tous présentaient une aphtose bipolaire, et le diagnostic a été posé selon les critères du Groupe International d'Étude de la Maladie de Behçet.
Un patient est décédé d'une hémoptysie massive dès l'admission. Les trois autres présentaient des anévrismes multiples des artères pulmonaires, segmentaires et sous-segmentaires, associés à des thromboses artérielles pulmonaires ; l'un d'eux avait également une thrombose de la veine cave supérieure avec extension à l'oreillette droite. Aucun patient n'a reçu d'anticoagulation en raison du risque hémorragique élevé.
Tous ont reçu un traitement initial par bolus de méthylprednisolone suivi d'une corticothérapie orale. Deux patients ont bénéficié de bolus de cyclophosphamide, avec réponse transitoire et récidive ultérieure, contrôlée par infliximab. Le troisième, ayant un antécédent de maladie de Behçet pédiatrique traitée par cyclophosphamide, a reçu de l'adalimumab avec bonne réponse.
Au terme de 18 mois de suivi, les trois patients survivants ont présenté une régression complète des anévrismes sous traitement par anti-TNFα.

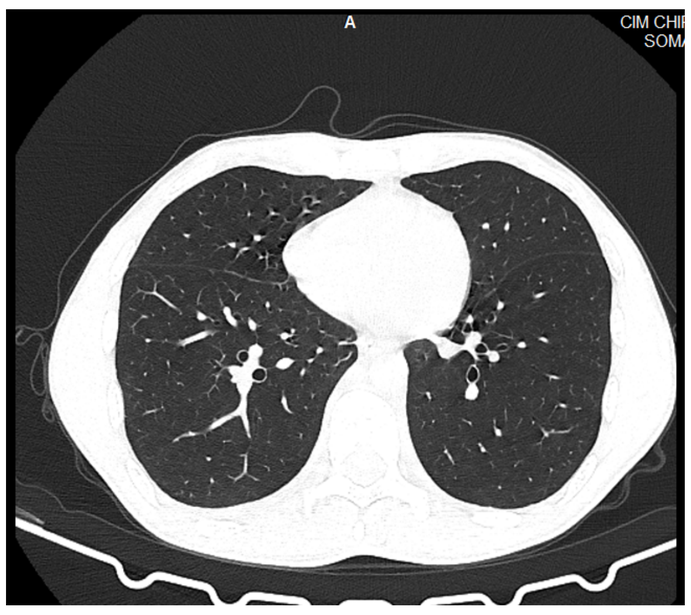

Figure 1: Anévrisme de l'artère lobaire inférieure droite (40mm, 21mm); thromboses bifocales des artères segmentaires basales antérieure et postérieure du LID

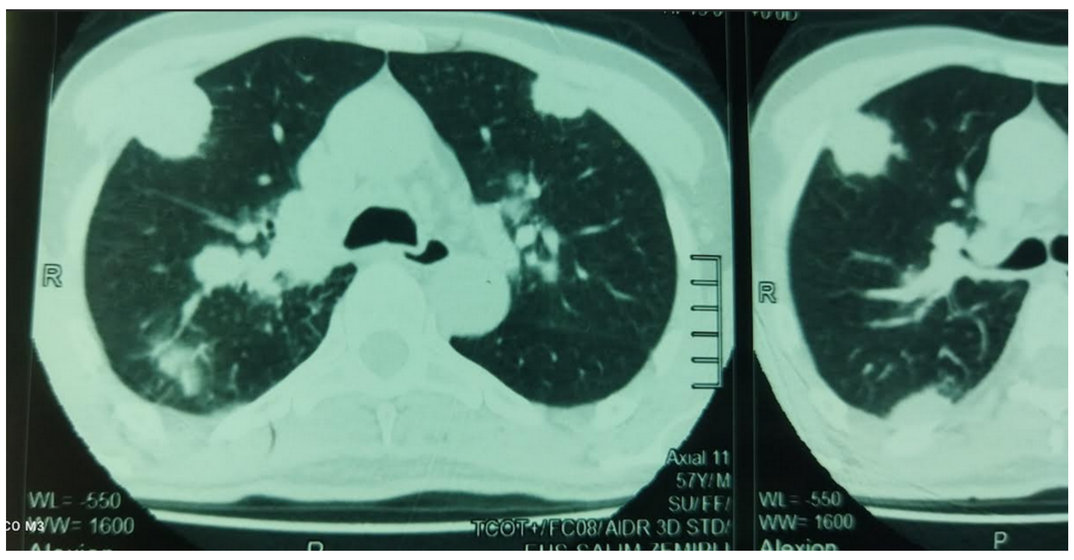

Figure 2: 05 lésions anévrismales des branches de l'artère pulmonaire droite dont 4 sont thrombosées

## Discussion

la MB a été révélée par des manifestations vasculaires pulmonaires dans la majorité des cas (3/4), ce qui souligne que la vascularite pulmonaire peut être une première présentation dramatique de la MB nécessitant une vigilance diagnostique élevée.
Bien que l'utilisation initiale de bolus de méthylprednisolone et de cyclophosphamide ait permis une réponse transitoire, les récidives précoces de la vascularite ont nécessité le recours aux agents anti-TNF alpha. L'efficacité observée de l'infliximab et de l'adalimumab, entraînant une régression complète des anévrismes à 18 mois, est particulièrement encourageante. Ces résultats sont en accord avec des travaux récents suggérant que les anti-TNF alpha constituent une option thérapeutique de premier plan dans les formes vasculaires sévères de la maladie de Behçet [3].

## Conclusion

Les anévrismes de l'artère pulmonaire représentent une complication grave de la maladie de Behçet, exposant à un risque vital, notamment en cas d'hémoptysie massive. Notre étude suggère que l'utilisation des anti-TNFα, en particulier l'infliximab et l'adalimumab, améliore significativement le pronostic. Ces résultats mettent en évidence l'importance d'une prise en charge précoce et intensive de ces complications vasculaires.

## Références Bibliographiques

1. Kage H, Goto Y, Amano Y, Makita K, Isago H, Kobayashi K, et al. Development of pulmonary artery aneurysms due to Behçet's disease and resolution after treatment.Intern Med 2016;55(22):3337–40. doi: 10.2169/internalmedicine.55.685
2. Uzun O, Erkan L, Akpolat I, Findik S, Atici A, Akpolat T. Pulmonary involvement in Behçet'sdisease. Respiration. 2008;75:310-21
3. Gulen Hatemi, Nur Beyza Tukek, Sinem Nihal Esatoglu, Yesim Ozguler, Sitki Safa Taflan, Ugur Uygunoglu, Infliximab for vascular involvement in Behçet's syndrome,Clinical Immunology,Volume 253,2023,109682,ISSN 1521-6616,https://doi.org/10.1016/j.clim.2023.109682