MEDECINE INTERNE

CA324

Le coeur du Behçet dans tous ses états : étude descriptive d' une mini série

Messaouda, DJOUHRI, Professeur en cardiologie, Service de médecine interne et de cardiologie, CHU de Douera, Alger, Algérie
Imane, GUETTAF, Assistante en médecine interne, Service de médecine interne et de cardiologie, CHU de Douera, Alger, Algérie
Meriem, CHARIFI, Maitre de conférences en Médecine interne, Service de médecine interne et de cardiologie, CHU de Douera, Alger, Algérie
Said, TAHARBOUCHT, Professeur chef de service de médecine interne ,EHS salim Zmirli, Alger, Algérie
Nourelhouda, DJELLALI Résidente en médecine interne, Service de médecine interne et de cardiologie, CHU de Douera, Alger, Algérie
Adel, RECHACH, Maitre assistant en hepatogastroenterologie, Service de médecine interne et de cardiologie, CHU de Douera, Alger, Algérie
Farouk, MENZOU, Professeur en cardiologie, Service de médecine interne et de cardiologie, CHU de Douera, Alger, Algérie
Ahcene, CHIBANE, Professeur chef de service , Service de médecine interne et de cardiologie, CHU de Douera, Alger, Algérie

Introduction :

La maladie de Behçet (MB) est une vascularite systémique d'étiologie inconnue. L'atteinte cardiaque est rarement décrite, mais associée à des taux élevés de morbi mortalité. Notre travail vise à décrire le profil des patients atteints de MB présentant des manifestations cardiaques

Patients et méthodes :

Nous avons effectué une étude descriptive rétrospective et monocentrique entre 2016 et 2025 auprès de 92 patients admis dans notre service pour MB. Nous avons examiné les dossiers des patients présentant d'atteintes cardiaques.

Résultats:

- Sept cas d'atteinte cardiaque ont été retrouvée (8 %).Le sex-ratio (M/F) était de 1,5 et l'âge moyen était de 28 ans (17-48). Il n'y avait pas de facteurs de risque cardiovasculaire. L'atteinte cardiaque était principalement asymptomatique (60%), découverte lors d'un screening systémique. Dans les 40% des cas les patients présentaient une douleur thoracique et une hémoptysie en rapport avec des anévrysmes et des embolies pulmonaires associes. Les marqueurs inflammatoires étaient élevés dans tous les cas. Les lésions retrouvées étaient un thrombus intracardiaque droite (80 %), une péricardite (15 %), un anévrisme coronarien (15 %) et une myocardite dans un cas ;L'atteinte vasculaire concomitante était fréquente (60 %),Un Syndrome de Budd Chiari 15%, une embolie pulmonaire 30%, une thrombose de la veine cave supérieure (30%) et syndrome de Hughes Stovin 20%, et un anévrysme de l'artère iliaque. Les atteintes non cardiovasculaires étaient cutanéomuqueuses (100 %) et articulaires (15 %). Les patients ont été traités avec de la colchicine, des glucocorticoïdes, une anticoagulation curative (60%), du cyclophosphamide (80%) relayé par l'azathioprine et un inhibiteur du TNF-a (15%). Aucun cas n'a nécessité le recours à une procédure endovasculaire ou une chirurgie. L'évolution était favorable dans tous les cas.

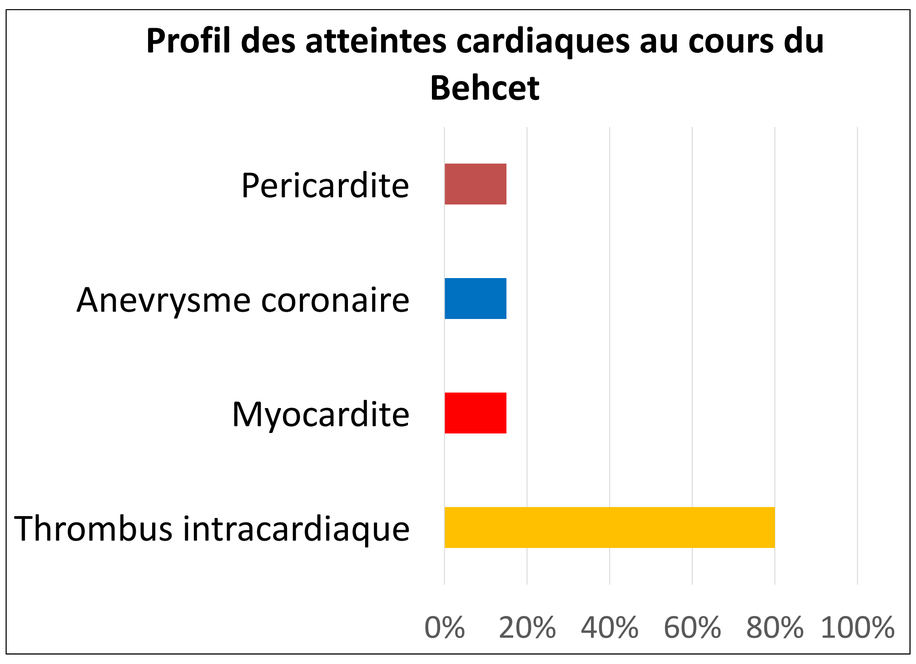

Echocardiographie transthoracique coupe parasternale petite axe montrant un thrombus intra OD au cours du Behcet

Discussion :

L'atteinte cardiaque au cours de la B est rare ,< 5 % des cas selon la littérature, peuvent concerner les trois tuniques : myocardite, qui peut se manifester par des troubles du rythme; endocardite avec valvulopathie aortique ou mitrale, endocardites fibroblastiques, thrombus intra-cavitaires; les péricardites peuvent être inaugurales, volontiers récidivantes. L'atteinte coronaire est aussi décrite avec anévrysmes et thromboses compliqués d'infarctus myocardique, d'hémopéricarde et/ou de mort subite. Le traitement repose sur les glucocorticoïdes, à fortes doses en traitement d'attaque (bolus intraveineux de méthylprednisolone, 500 mg/j pendant 3 jours) suivis d'une corticothérapie à 1 mg/kg/j ,Un immunosuppresseur doit être adjoint dès l'instauration du traitement, de type cyclophosphamide intraveineux (0,7 g/m² sans dépasser 1,2 g) en bolus toutes les 4 semaines ou par anticorps anti-TNFα comme l'infliximab (5 mg/kg S0, S2, S6 puis tous les 6 semaines),en association avec le traitement anticoagulant en cas de thrombose, anti arythmique et le traitement de l'insuffisance cardiaque si d'indication.

Conclusion

L'atteinte cardiaque est une manifestation sévère de la MB. Bien que rare, elle peut toucher toutes les structures du coeur mettant en jeu le pronostic du patient, elle reste sous-diagnostiquée en raison de ses caractéristiques non spécifiques et de son évolution insidieuse. Une meilleure connaissance de la maladie est cruciale pour un diagnostic précoce et une initiation rapide du traitement spécifique