Vascularites

CA 325

Double thrombophilie révélée par une thrombose intracardiaque chez un patient atteint de la maldie de Behçet : Une association rare et grave

Hind,STITOU, Medecin résident, Médecine Interne et Immunologie clinique, Hôpital Mohamed VI de Tanger, Maroc
Wyssal, CHAWAD, Professeur assistant, Médecine interne et immunologie clinique, Hôpital Mohamed VI, Tanger, Maroc
Soumaya, EL BACHIRI, Professeur assistant, Médecine interne et Immunologie Clinique, Hopital Mohamed VI,Tanger, Maroc
Ikram, RAAIDI, Medecin spécialiste Médecine interne, CHU Mohamed VI, Tanger, Maroc
Aabyr, AL ASFAR, Medecin résident, Médecine Interne et Immunologique clinique, hôpital Mohamed VI, Tanger, Maroc
Randa, AIT AMRAN, Medecin résident, Médecine Interne et Immunologie clinique , hôpital Mohamed VI, Tanger, Maroc
Hala, ES-SOUBAI, Medecin résident, Service de Cardiologie, hôpital Mohamed VI, Tanger, Maroc
Myriem Bourkia, Professeur de l'enseignement superieur , Médecine interne et Immunologie Clinique ,Hopital Mohamed VI, Tanger, Maroc

Introduction :

La maladie de Behçet peut rarement se compliquer d'une thrombose intracardiaque, manifestation grave traduisant une atteinte vasculaire sévère. Nous rapportons le cas d'un patient qui illuste une association insolite entre vascularite inflammatoire, hyperhomocystéinémie secondaire à une maladie de Biermer et mutation homozygote du gène de la méthylène- Tétrahydrofolate réductae, responsables d'une thrombose ventriculaire gauche récidivante.

Cas Clinique :

- Homme, 29 ans
- 2021 : IDM de l'IVA proximale revascularisé
- + **Thrombus intraventriculaire gauche** (Img 1)
- Homocystéine: 25 µmol/ Vitamine B12: 150 pg/mL
- Traitement anticoagulant par AOD avec disparition
- 01/2024 : **Recidive du thrombus intra cardiaque.**

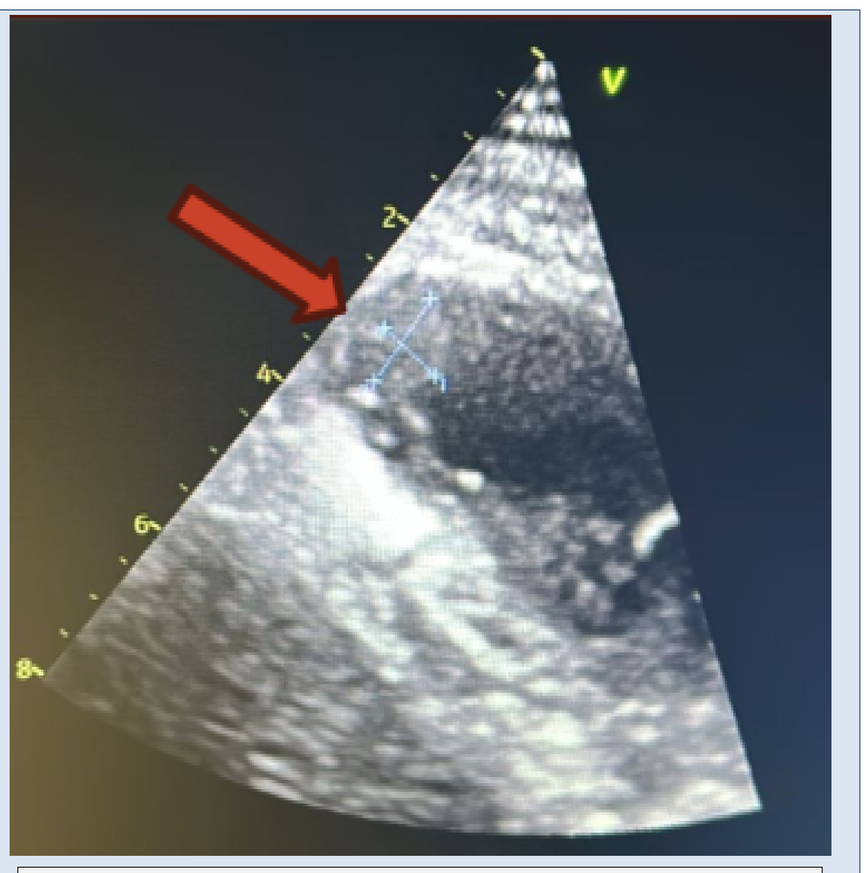

Image 1 : Thrombus intra-VG apical de 15x8 mm sur zone akinétique, FEVG à 45%

- Anamèse :
- Aphtose bipolaire et pseudo-folliculite dorsale
- Bilan SAPL negatif
- Diagnostic de MB : **6 points sur critères ICBD**

- Traitement :
  - Colchicine 1mg.
  - Corticotherapie : bolus de méthylprednisolone
  → relais prednisone orale 1 mg/kg/j.
  - 0,6g/m 2 /cyclophosphamide /mois pendant 6 mois
  - Relais azathioprine 2 mg/kg/j
  - AVK au long cours.

Image 2 : Ulcération aphteuse de la face ventrale de la langue

Conclusion :

. Maladie de Behçet + Hyperhomocysteinemie : Savoir y penser.
. Le bilan étiologique dans la maladie thrombo-embolique du sujet jeune doit être large
. Surveiller B12 chez les patients jeunes avec thrombose atypique.
. Penser aux causes multifactorielles dans les thromboses atypiques et /ou récidivantes.

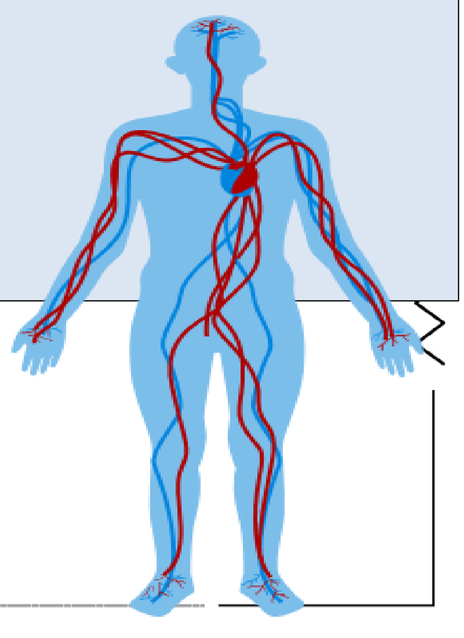

Références :
(1)Biju Vasudevan, Rajesh Verma, et al :A unique case of thrombosis in Behçet's disease with methylene tetrahydrofolate reductase homozygous polymorphism and raised homocysteine levels. *Medical Journal Armed Forces India.* ***2010 Oct;66(4):380–382***.

10.11.12. DÉCEMBRE 2025 91e CONGRÈS I PALAIS DES CONGRÈS SNFMI TOURS #SNFMI