Vascularite des gros vaisseaux

CA 328

Deux sœurs, une maladie, deux parcours : une présentation familiale rare de la maladie de Takayasu

_Asma MERAGHNI, Résidente en Médecine Interne, Service de Médecine Interne, Hôpital Mixte de Laghouat, Laghouat, Algérie.
_Farouk BENMEDIOUNI, Maître Assistant en Médecine Interne, Chef de Service, Hôpital Mixte de Laghouat, Laghouat, Algérie.

Introduction:

Takayasu : artérite inflammatoire rare des gros vaisseaux, touchant surtout la femme jeune.
Formes familiales très rares ; cas chez jumeaux monozygotes exceptionnel → forte implication génétique.
Présentation de deux cas : sœurs jumelles monozygotes, toutes deux atteintes ; deux phénotypes cliniques différents malgré un terrain génétique identique.

Observation:

Patiente 1 (44 ans)Admission pour thrombose artérielle aiguë MI gauche → amputation
Clinique : anisotension, abolition pouls fémoral G, pas de foyer infectieux.
Biologie : VS 50 mm, CRP 35 mg/L, immuno & thrombophilie négatives.
Imagerie : épaississement inflammatoire circonférentiel aorte abdominale sous-rénale, sans sténose/anévrisme → aortite.
Traitement : corticothérapie 1 mg/kg/j + azathioprine + infliximab → bonne réponse.

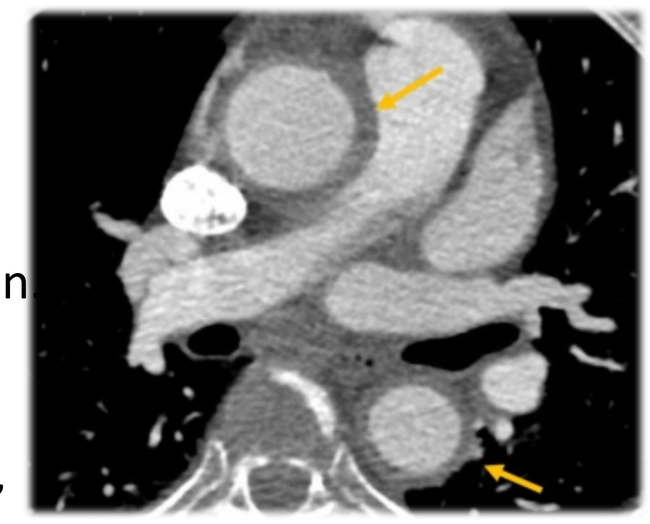

A-Epaississement inflammatoire circonférentiel aorte abdominale sous-rénale

Patiente 2 (jumelle – 44 ans)Antécédents : ischémies récidivantes MS, AVC ischémique, artérite sévère TSA.
Clinique : souffle sus-claviculaire G, abolition pouls radiaux bilatéraux, claudication MS.
Biologie : VS 80 mm, CRP 90 mg/L, anémie ferriprive, bilans auto-immun & infectieux négatifs.
Imagerie :Angio-IRM cérébrale : sténose sévère ACM G (M1–M2) + lésions ischémiques multiples.
Angioscanner : aortite sous-rénale.Doppler MS : artérite axillo-brachiale bilatérale, sténoses critiques.
Traitement : corticothérapie 1 mg/kg/j + méthotrexate + statine + IEC + HBPM.

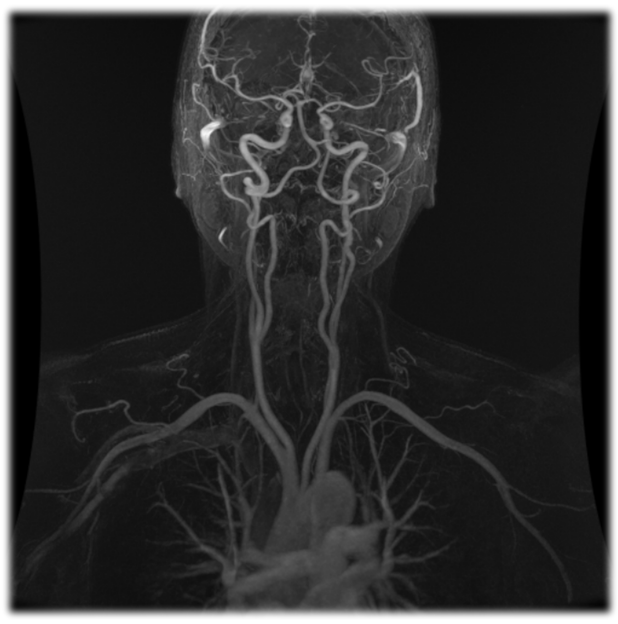

B-Sténose sévère ACM G (M1–M2)

Discussion:

Maladie rare : incidence 1–2/million/an[1].
Âge typique : 20–40 ans[1].
Sex-ratio : forte prédominance féminine[1].→ Nos deux patientes : femmes de 44 ans → concordance avec littérature[1].
Formes familiales : très rares, cas sporadiques ou fratries décrites[2].→ Nos cas : jumelles monozygotes → situation exceptionnelle → forte suspicion génétique[2].
Présentation clinique : hétérogène, phénotypes variables[3].→ Cas 1 : ischémie aiguë MI → amputation.→ Cas 2 : atteinte supra-aortique sévère + AVC → Variabilité extrême malgré génome identique[3].
Diagnostic souvent tardif, car formes atypiques fréquentes[3].→ Cas 1 : présentation initiale incomplète → diagnostic retardé[3].
Facteurs génétiques suggérés : associations HLA, variants rares rapportés[2 4].→ Question ouverte ?? même génotype, mais expression clinique divergente → rôle probable de facteurs épigénétiques/environnementaux[2 4].
Traitement : corticothérapie [1].Immunosuppresseurs (MTX, AZA) ± biothérapies (anti-TNF) selon gravité[5 6]. → Cas 1 : corticoïdes + AZA + infliximab → bonne réponse[5].→ Cas 2 : corticoïdes + MTX + anticoagulation → stabilisation[6].
Évolution : amélioration dans 50–80 %, mais rechutes fréquentes (60–75 %)[7]. → Importance du suivi serré et de l'escalade thérapeutique en cas de formes agressives[7].

Conclusion:

Ce double cas illustre une forme familiale exceptionnelle de maladie de Takayasu chez des jumelles monozygotes, mettant en évidence le rôle probable des facteurs génétiques dans la survenue de la vascularite.
La dissemblance clinique observée, malgré un patrimoine génétique identique, souligne l'hétérogénéité phénotypique de la maladie et la variabilité de son expression.
Ces observations rappellent l'importance d'un dépistage ciblé dans les familles à risque et de la mise en place rapide d'une prise en charge thérapeutique personnalisée afin de prévenir les séquelles ischémiques graves et irréversibles.

1.Numano F, Kimura A. Takayasu arteritis: clinical features and diagnosis. Lancet. (2021).
2.Arnaud L, Haroche J, Amoura Z. Genetic susceptibility in Takayasu arteritis: HLA associations. Autoimmun Rev. (2015).
3.Park MC, Lee SW, Park YB, Lee SK. Clinical features and angiographic classification of Takayasu arteritis. Scand J Rheumatol. (2005)
4.Ozaki S, et al. Familial Takayasu arteritis: clinical and genetic report. J Rheumatol. (1997).
5.de Souza AW, et al. Treatment of refractory Takayasu arteritis with anti-TNF agents. Clin Exp Rheumatol. (2011).
6.Kim HJ, et al. Methotrexate and Azathioprine in Takayasu arteritis. Mod Rheumatol. (2012).
7.Johnston SL, Lock RJ, Gompels MM. Takayasu arteritis: a review. J Clin Pathol. (2002).

10.11.12. DÉCEMBRE 2025 91e CONGRÈS I PALAIS DES CONGRÈS SNFMI TOURS #SNFMI