Médecine Interne

CA 329

« Titre : Maladie de Takayasu : étude descriptive à propos de 23 patients .

1er Auteur : Hend, Gassara ,MD , Service d'endocrinologie et de médecine interne , CHU Fattouma Bourguiba , Monastir , Tunisie
Autres auteurs, équipe:
- Melek Kechida ,MD ,Service d'endocrinologie et de médecine interne , CHU Fattouma Bourguiba , Monastir , Tunisie
- Imene Chabanne , MD ,Service d'endocrinologie et de médecine interne , CHU Fattouma Bourguiba , Monastir , Tunisie
- Rim klii ,MD ,Service d'endocrinologie et de médecine interne , CHU Fattouma Bourguiba , Monastir , Tunisie
- Sonia Hammami ,MD ,Service d'endocrinologie et de médecine interne , CHU Fattouma Bourguiba , Monastir , Tunisie
- Syrine Dada ,MD ,Service d'endocrinologie et de médecine interne , CHU Fattouma Bourguiba , Monastir , Tunisie
- Ines khochtali ,MD ,Service d'endocrinologie et de médecine interne , CHU Fattouma Bourguiba , Monastir , Tunisie

Introduction :

La maladie de Takayasu est une artérite inflammatoire chronique rare, touchant préférentiellement l'aorte et ses branches principales. L'objectif de notre étude est de décrire les caractéristiques épidémiologiques, cliniques, et thérapeutiques de patients suivis pour maladie de Takayasu.

Patients et méthodes :

Étude descriptive rétrospective incluant 23 patients suivis pour maladie de Takayasu, au CHU Fatouma Bourguiba sur une période de 10 ans.

Résultats :

❖ Donnés épidémiologiques :

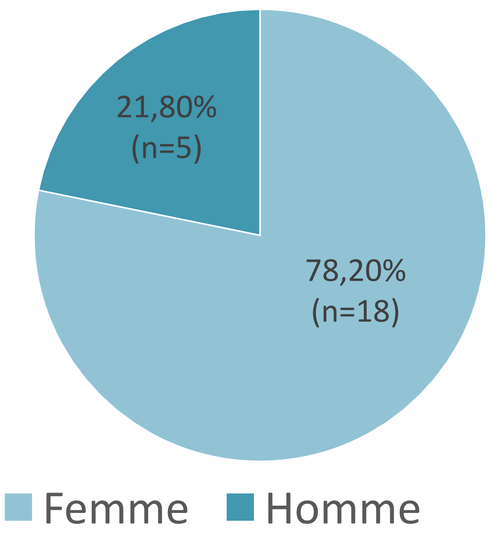

- **Sexe ratio** F/H : 3,6
- **Age moyen :** 31,2 ans
- **Extrême d'âge** [16-64]

❖ Les signes inauguraux :

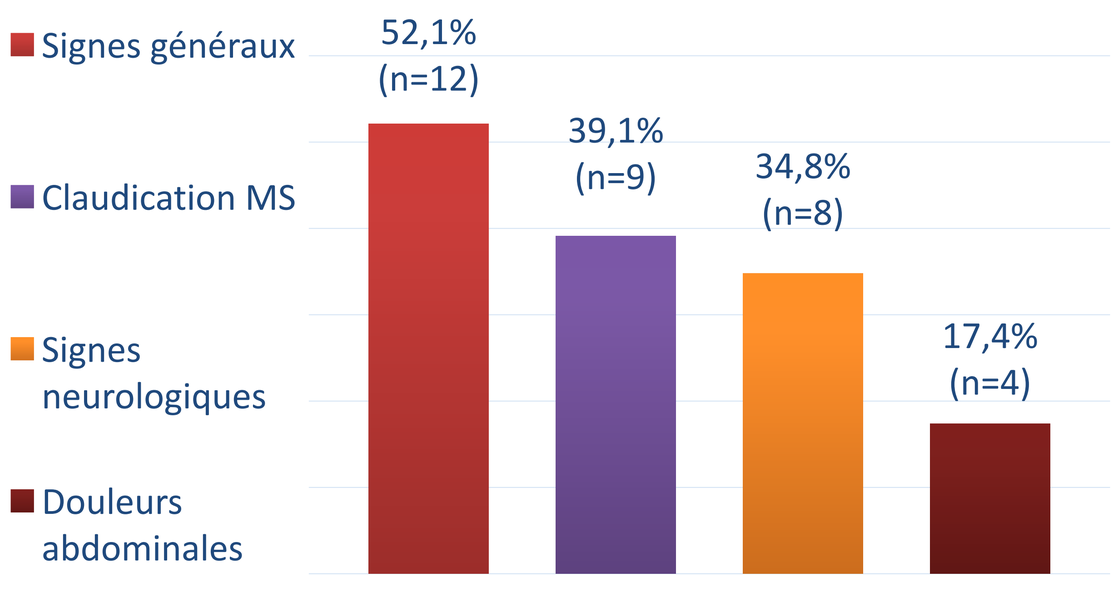

❖ Les signes graves révélant la maladie

- Un cas d'AVC ischémique
- Un cas d'ischémie rétinienne
- Un cas de rupture d'anévrysme

❖ Les artères les plus touchés:

Territoire	n (%)
L'artère sous clavière	15 (65,2)
L'artère mésentérique supérieure	9 (39,1)
Les artères carotides	8 (34,8)
Les artères rénales	8 (34,8)
L'aorte abdominale	7 (30,4)

❖ La prise en charge :

❑ Sur le plan thérapeutique, le traitement reposait sur une corticothérapie initiale, associée à un immunosuppresseur. Deux patients ont nécessité un recours à la biothérapie pour des formes résistantes, et deux autres ont bénéficié d'une angioplastie pour des sténoses serrés.

Discussion:

La prédominance féminine jeune observée dans notre série est conforme au profil épidémiologique classiquement rapporté dans la maladie de Takayasu (1). Les atteintes vasculaires des troncs supra-aortiques et des artères rénales concordent avec les données des séries tunisiennes et méditerranéennes (2). Le traitement initial par corticothérapie associée à un immunosuppresseur suit les recommandations actuelles, tandis que l'utilisation des biothérapies s'est révélée efficace dans les formes résistantes (3). L'angioplastie constitue enfin une option thérapeutique validée pour les sténoses sévères, avec un taux de succès élevé et une bonne perméabilité à long terme (4).

Conclusion :

La maladie de Takayasu touche préférentiellement la femme jeune. Le diagnostic est retardé par les signes inauguraux peu spécifiques. L'imagerie vasculaire représente la pierre angulaire pour le diagnostic positif. Le traitement repose sur la corticothérapie, souvent associée à un immunosuppresseur. La biothérapie et les interventions vasculaires (angioplastie) sont réservées aux formes réfractaires ou compliquées .

Références :
1. Kwon OC et al. Front Med. 2021.
2. Khalfallah N et al. Pan Afr Med J. 2023.
3. Mekinian A et al. Autoimmun Rev. 2023
4. Al-Khalaf A et al. JACC. 2023.

10.11.12. DÉCEMBRE 2025 91e CONGRÈS I PALAIS DES CONGRÈS SNFMI TOURS #SNFMI