Situations fréquentes en médecine interne

CA 332

Accident vasculaire cérébral du sujet jeune et épithéliopathie en plaques : une association à ne pas manquer !

Dora ZGHAL, Résidente, Médecine interne, C.H.U Hedi Chaker, Sfax, Tunisie[1]

- Sahar MEKKI, AHU, Médecine interne, C.H.U Hedi Chaker, Sfax, Tunisie[1]
- Mouna SNOUSSI, Professeur agrégé, Médecine interne, C.H.U Hedi Chaker, Sfax, Tunisie[1]
- Salma GARGOURI, Professeur agrégé, Ophtalmologie, C.H.U Habib Bourguiba, Sfax, Tunisie[2]
- Farah CHERIF, Résidente, Médecine interne, C.H.U Hedi Chaker, Sfax, Tunisie[1]
- Faten FRIKHA, Professeur, Médecine interne, C.H.U Hedi Chaker, Sfax, Tunisie[1]
- Raida BEN SALAH, Professeur agrégé, Médecine interne, C.H.U Hedi Chaker, Sfax, Tunisie[1]
- Zouheir BAHLOUL, Professeur, Médecine interne, C.H.U Hedi Chaker, Sfax, Tunisie[1]
- Amira TRIGUI, Professeur, Ophtalmologie, C.H.U Hedi Chaker, Sfax, Tunisie[2]
- Mouna GUERMAZI, AHU, Médecine interne, C.H.U Hedi Chaker, Sfax, Tunisie[1]
- Sameh MARZOUK, Professeur, Médecine interne, C.H.U Hedi Chaker, Sfax, Tunisie[1]

Introduction:

- **L'épithéliopathie en plaques (EEP)** est une affection rare caractérisée par des **lésions rétiniennes et choroïdiennes inflammatoires**, généralement observée chez **l'adulte jeune**.
- L'association avec des **infarctus cérébraux multiples** est **grave** et **exceptionnelle**.
- Nous présentons le cas d'un patient de 18 ans chez qui cette association était diagnostiquée, mettant en lumière les possibles **complications neurologiques sévères** et la nécessité d'une investigation approfondie dans ce contexte.

Observation

- Il s'agissait d'un patient de 18 ans, sans antécédents, se présentant pour un **déficit moteur progressif** de **l'hémicorps droit.**

- Dans ses antécédents : **EEP** diagnostiquée il y a **2 mois** devant:
  - Multiples lésions bilatérales blanc jaunâtre, placoïdes au fond d'œil (figure 1)
  - **Angiographie à la fluoresceine: d**es lésions **hypofluorescentes** aux **temps précoces** (figure 2) , **hyperfluorescentes** aux **temps tardifs** (figure 3)

- **Il a reçu une corticothérapie à forte dose avec décroissance rapide.**
- La durée totale des corticoïdes était de **6 semaines**.

Figure 1: Plaques visualisés à l'examen fond d'œil

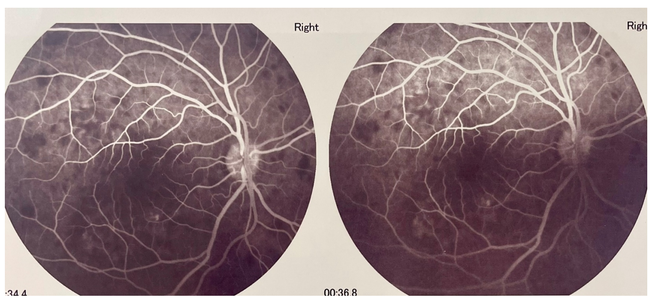

Figure 2: Les lésions hypofluorescentes au temps précoce

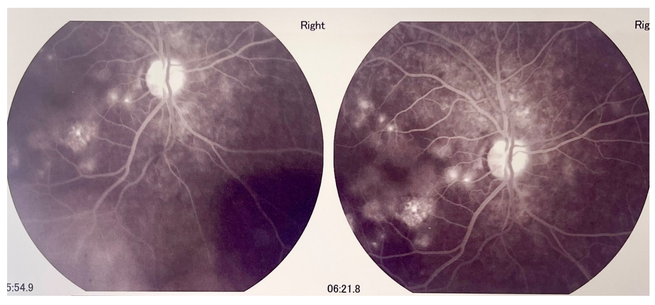

Figure 3: Les lésions hyperfluorescentes au temps tardif

- **À l'examen clinique :** une hémiparésie droite, avec un score NIHSS de 5, correspondant à une atteinte motrice modérée.
- Reste de l'examen clinique : sans particularité.
- Le bilan biologique : normal.
- **IRM cérébrale** : des **infarctus multiples récents, bilatéraux, dans les territoires sus et sous-tentoriels**.
- **L'angio-IRM** : **Aucune sténose significative des artères intracrâniennes ou cervicales**.
- L'enquête étiologique d' accident vasculaire cérébral (AVC) du sujet jeune :
  - *Le bilan cardiaque : (échographie cardiaque, Holter rythmique et imagerie des troncs supra-aortiques) : normal*
  - *Pas de thrombophilie constitutionnelle ou acquise*
  - *Le reste du bilan étiologique ne révélait pas d'anomalie particulière*

- L'évolution clinique était rapidement favorable avec une amélioration spontanée de la force motrice sans séquelles.
- Le patient bénéficiait d'un **traitement antiagrégant plaquettaire.**

- **Une IRM de contrôle à 6 semaines de l'AVC :**
  - Multiples lésions punctiformes et nodulaires bilatérales : 2 centres semi-ovale et la substance blanche sous corticale frontale et pariétale para sagittale : **HypoT1, Hyper T2 et flair sans restriction de la diffusion nu prise de contraste** (figures 4 et 5)
  - Lacunes ischémiques anciennes (figure 6)

- Étant donné que **l'examen neurologique** demeurait **normal** et **l'absence de prise de contraste à l'imagerie**, la conduite était **l'abstention thérapeutique** avec une **surveillance rapprochée**.

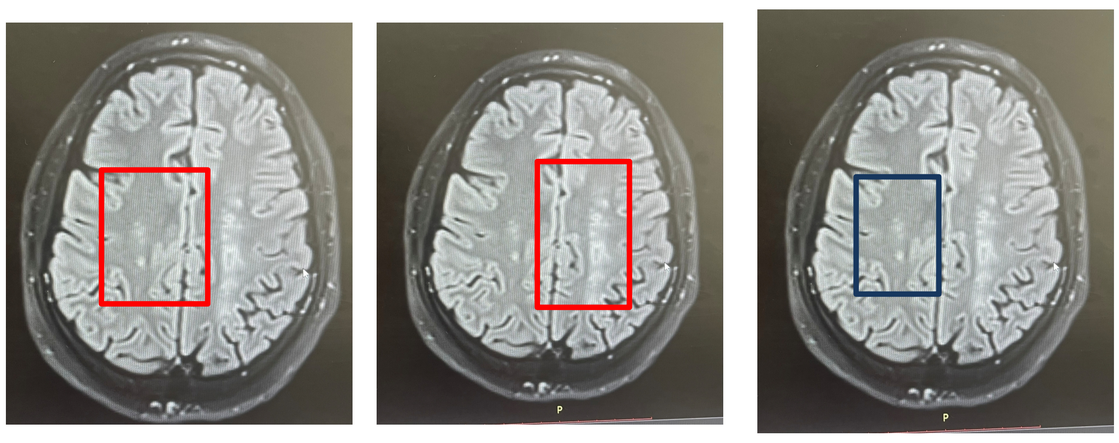

Figures 4 et 5 : Lésions punctiformes et nodulaires en HyperT2 flair

Figure 6: Lacunes ischémiques

Discussion et Conclusion:

- L'EEP est une maladie **rare** pouvant s'accompagner de **complications neurologiques graves**, notamment des **infarctus cérébraux multiples**, probablement liés à une **vascularite inflammatoire** du **système nerveux central**.
- Notre observation illustre **l'association entre EEP et AVC chez un adolescent,** confirmée par l'imagerie cérébrale et ceci **après exclusion rigoureuse d'autres causes étiologiques.**
- Le **pronostic visuel** est **favorable** dans **la majorité des cas.**
- Cependant, la **survenue d'infarctus cérébraux multiple**s, parfois **récidivants**, bien que rare, impose une **prise en charge clinique rigoureuse** et **multidisciplinaire** ainsi qu'un **suivi rapproché.**