VASCULARITES

N° CA 334

Des vascularites au syndrome VEXAS : enseignements d'une revue systématique

Margaux PASSAQUET[1], Mohamed-Sofiane BESSEDJERARI[1], Sophie GEORGIN-LAVIALLE[2], Alexandra AUDEMARD-VERGER[1]

[1] Service de Médecine Interne Immunologie Clinique, CHU de Tours, France

[2] Service de Médecine Interne Immunologie Clinique, APHP Tenon, France

Introduction

Le syndrome **VEXAS** (*Vacuoles, E1 Enzyme, X-linked, Autoinflammatory, Somatic*) est une maladie auto-inflammatoire causée par une mutation somatique du gène **UBA1**. Depuis sa découverte, l'association entre VEXAS et vascularites demeure incertaine. L'artérite à cellules géantes (ACG) a d'abord été rapportée parmi les manifestations initiales, cependant la recherche de VEXAS au sein d'une large cohorte d'ACG n'a révélé aucun cas, soulignant cette ambiguïté. La polyartérite noueuse (PAN) et les vascularites associées aux ANCA ont été décrites chez un nombre limité de patients, tandis que la vascularite leucocytoclasique constitue la manifestation vasculitique la plus fréquemment rapportée, s'inscrivant dans le phénotype typique du VEXAS.

Méthode

Nous avons réalisé une revue systématique de la littérature portant sur les cas publiés de VEXAS associés à une vascularite. L'objectif était de caractériser le spectre des sous-types de vascularites rapportés chez les patients atteints de VEXAS et leurs présentations cliniques.

Résultats

Sur 91 articles examinés, 40 ont été inclus après un processus de sélection en deux étapes. Ces publications rapportaient au total 180 patients atteints à la fois de VEXAS et de vascularite.

La présentation clinique débutait le plus souvent par une vascularite, parfois sans atteinte hématologique initiale, et se caractérisait par des formes réfractaires ou récidivantes malgré les traitements standards.

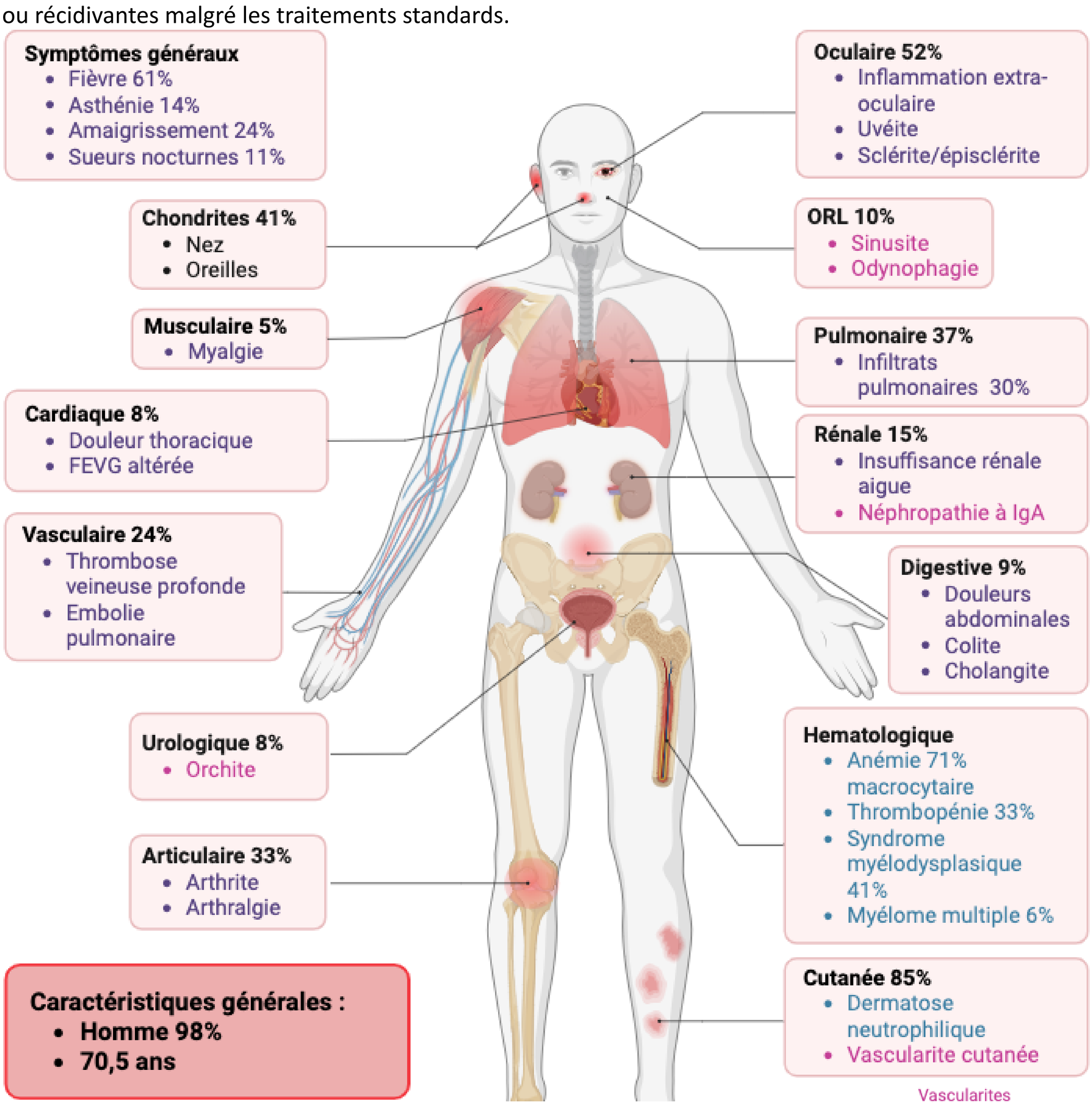

Présentation clinique des patients atteints de VEXAS et de vascularite

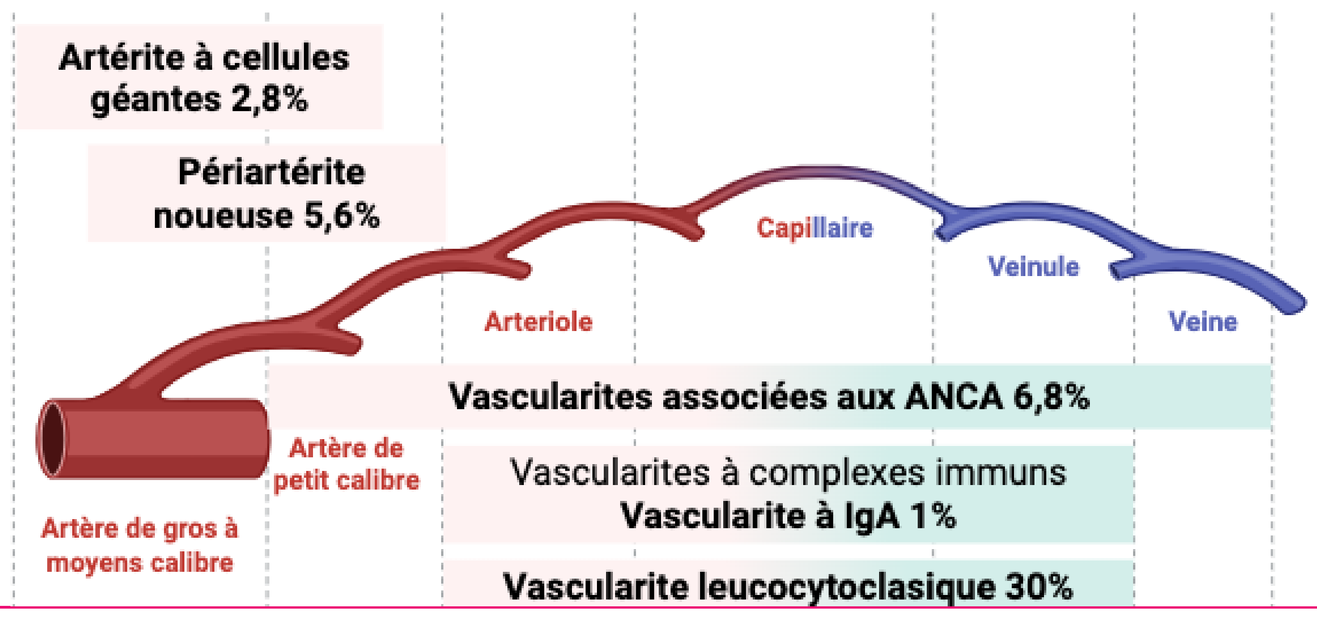

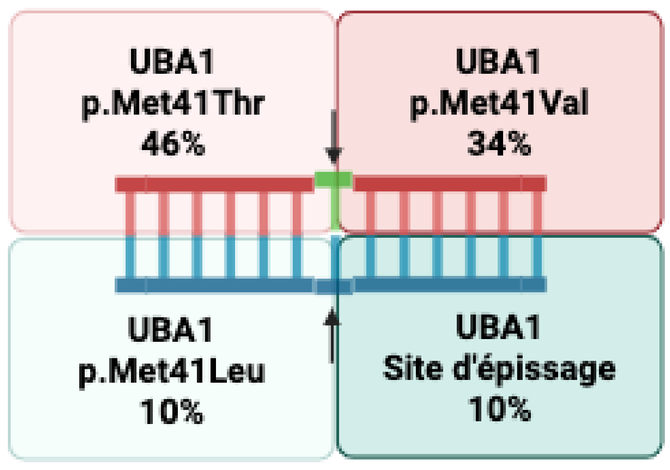

Conclusion

Notre revue systématique met en évidence une manifestation vasculitique récurrente mais hétérogène chez les patients atteints de VEXAS. La distinction entre une véritable vascularite et des tableaux mimant une vascularite liée à un VEXAS reste difficile. Des études complémentaires, incluant la collaboration avec les auteurs des cas rapportés, sont nécessaires pour mieux clarifier les liens entre VEXAS et vascularites.

Références

1.Beck DB, Ferrada MA, Sikora KA, Ombrello AK, Collins JC, Pei W, et al. Somatic Mutations in UBA1 and Severe Adult-Onset Autoinflammatory Disease. N Engl J Med 2020 Dec 31 [cited 2025 Aug 3];383(27):2628. 2. Sullivan MM, Koster MJ. Is it VEXAS or is it vasculitis? Clin Exp Rheumatol 2025 Apr 1;43(4):749–55.

3. Sullivan MM, Mead-Harvey C, Sartori-Valinotti JC, Kalantari K, Kusne YN, Patnaik MM, et al. Vasculitis associated with VEXAS syndrome. Rheumatology (Oxford) 2024 Jun 1;64(6):3889. 4. Georgin-Lavialle S, Terrier B, Guedon AF, Heiblig M, Comont T, Lazaro E, et al. Further characterization of clinical and laboratory features in VEXAS syndrome: large-scale analysis of a multicentre case series of 116 French patients. British Journal of Dermatology 2022 Mar 1;186(3):564–74.

5. Ramon A, Greigert H, Ornetti P, Bonnotte B, Samson M. Mimickers of Large Vessel Giant Cell Arteritis. J Clin Med.2022 Feb 1;11(3).

6. Murillo-Chavez F, Antiochos B. VEXAS syndrome as a mimicker of ANCA-associated vasculitis. Rheumatol Adv Pract 2024 8(4):rkae116

10.11.12. DÉCEMBRE 2025 91e CONGRÈS I PALAIS DES CONGRÈS SNFMI TOURS #SNFMI