Syndrome catastrophique des anti-phospholipides et péripartum : Une nouvelle observation !

A.BOUATTOU; K.BOUADJADJ; N. BOUZIANI; N. CHOUGRANI; A. KELLA; A. BELABAS;D. HAKEM;T.BOUNZIRA

Service Médecine interne-CHU Mostaganem- Algérie

Introduction

LE SYNDROME DES ANTICORPS ANTI PHOSPHOLIPIDES (SAPL) EST AUJOURDHUI UNE ENTITEE BIEN DEFINIE AVEC DES CRITÈRES CLINIQUES ET BIOLOGIQUES.

LE SYNDROME CATASTROPHIQUE DES ANTI PHOSPHOLIPIDES (SCAPL) CONSTITUE UNE FORME RARE (1% DES SAPL), GRAVE, ET ACCELEREE DU SAPL CARACTERISE PAR LA SURVENUE, QUASI-SIMULTANEE DE THROMBOSES DE LA MICROCIRCULATION DE LOCALISATIONS MULTIPLES CONDUISANT À UNE DEFAILLANCE MULTIVISCERALE METTANT EN JEU LE PRONOSTIC VITAL (40% DE DECÈS). PARMI LES SITUATIONS À RISQUE LA GROSSESSE A ETE SIGNALE PAR DE NOMBREUX AUTEURS QUI INCLUENT À CE PROPOS LE HELLP SYNDROME.

NOUS RAPPORTONS UNE À CE PROPOS UNE OBSERVATION. .

Observation

-MME AZ, ÂGEE DE 34 ANS, MÈRE DE 4 ENFANTS G5P5A0 AUX ANTECEDENTS D URTICAIRE CHRONIQUE IDIOPATHIQUE ET DE THROMBOSE VEINEUSE PROFONDE 1 AN PLUS TÔT PRESENTE LORS D UNE GROSSESSE A25ÈME SEMAINE D'AMENORRHEE (SA) DES EVENEMENTS THROMBOTIQUES SUCCESSIFS SUGGERES PAR DESDOULEURS ABDOMINALES ET L INSTALLATION D UNE HEPATOSPLENOMEGALIE, UN TABLEAU D EMBOLIE PULMONAIRE À LA 27EME SA ET UN ACCOUCHEMENT PREMATURE A LA 30EME SA. UNE ANEMIE SEVÈR DANS LE POST-PARTUM JUSTIFIE SON SEJOUR AUX UMC L'EVOLUTION ETAIT RAPIDEMENT MARQUEE PAR LAPPARITION D UN SYNDROME CORONARIEN AIGU (SCA) ON NOTAIT EGALEMENT LA SURVENUE DE TROUBLE MNESIQUE TRANSITOIRE TEMOIGNANT D UN ACCIDENT ISCHEMIQUE TRANSITOIRE (AIT). A CE STADE LE DIAGNOSTIC DU SAPL ETAIT POSE SUR LES ANTECEDENTS DE TVP ET LE CONTEXTE CLINIQUE (ATTEINTE CORONAIRE, OBSTETRICALE, NEUROLOGIQUE) ET SERA CONFIRME PAR LA PRESENCE DES ANTICORPS ANTI CARDIOLIPINES (AC CL) TYPE IGG À 30UI. LE BILAN BIOLOGIQUE RETROUVAIT UN SYNDROME INFLAMMATOIRE FRANC AVEC CRP À 250 UI, UNE ANEMIE NORMOCYTAIRE NORMOCHROME MOYENNEMENT REGENERATIVE MULTIFACTORIELLE HB À 5G/DL, UNE RETICULOCYTOSE À 104000. LE TAUX D HAPTOGLOBINE ETAIT NORMAL PARADOXALEMENT COMPTE TENU DU CONTEXTE INFLAMMATOIRE FRANC DE MÊME QUE LA VS À 20MM. LE TEST DE COOMBS ETAIT NEGATIF ET LES LDH ETAIENT À DE TAUX NORMAUX. L EPP RETROUVAIT UNE HYPOGAMMAGLOBULINEMIE. LA SEROLOGIE EBV (IGG ET IGM) ETAIT POSITIVE. LES AAN ETAIENT POSITIFS DE TYPE MOUCHETE A 1/320 ; LES ANTICORPS ANTI-SSA POSITIFS ET LES ANTI BETA2 GLYCOPROTEINE ET LES ANTICORPS ANTI CARDIOLIPINE DE TYPE IGM POSITIF À 36UI. LE BILAN D HEPATITE AUTO IMMUNE ETAIT NEGATIF. LES EXAMENS MORPHOLOGIQUES OBJECTIVAIENT À L'ECHOGRAPHIE ABDOMINO-PELVIENNE UN FOIE AUGMENTE DE TAILLE À 20MM DE CONTOURS REGULIERS HETEROGÈNE ET LA PRESENCE D UN ANGIOME DE 10 MM AU NIVEAU DU DÔME HEPATIQUE ET UNE CALCIFICATION LINEAIRE D ALLURE SEQUELLAIRE. UNE RATE AUGMENTEE DE TAILLE À 164MM CONTOUR REGULIER LE MODE DOPPLER RETROUVE UN TRONC PORTE DILATE, DES VEINE SUS HEPATIQUE DILATES PERMEABLES. L'ECHODOPPLER CARDIAQUE RETROUVAIT UNE FE À 40%, UN VENTRICULE GAUCHE DILATE ET DES TROUBLES DE LA CINETIQUE. LA CORONAROGRAPHIE RETROUVAIT DES CORONAIRES SAINES.

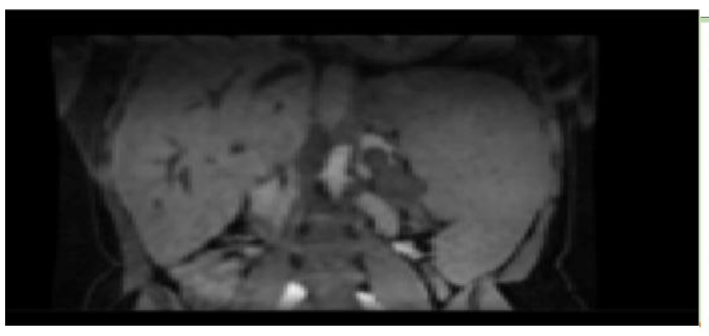

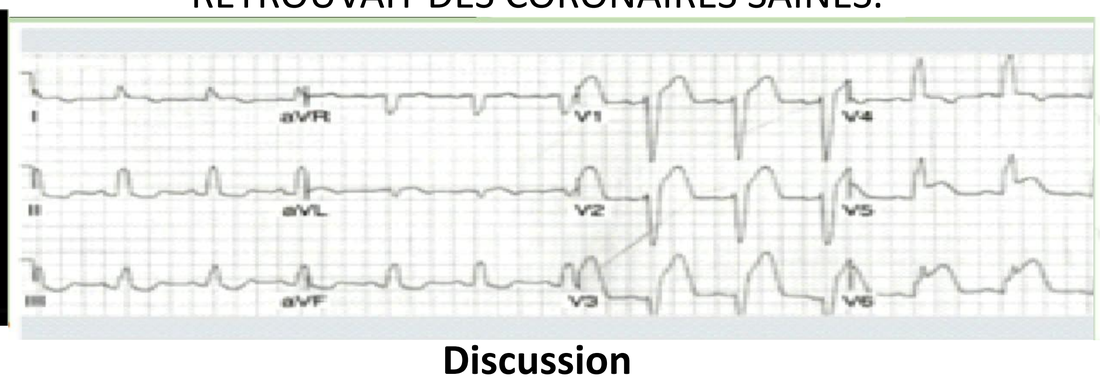

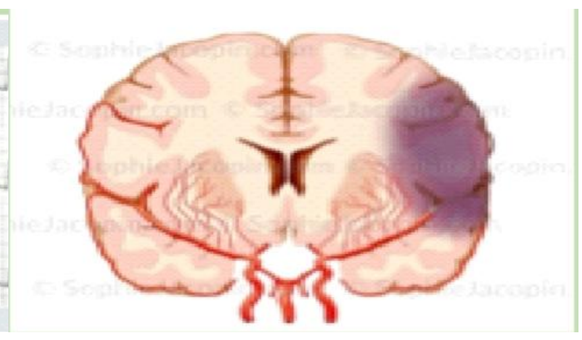

Discussion

L'DEVANT LE TABLEAU ASSOCIANT UNE ATTEINTE SUCCESSIVE DE 3 ORGANES (FOIE, CŒUR, CERVEAU) EN UNE SEMAINE D INTERVALLE ASSOCIEE AUX ANTICORPS APL LE DIAGNOSTIC DE SCAPL.ETAIT RETENU AVEC COMME FACTEUR DECLANCHANT PROBABLE LA GROSSESSE NON PROGRAMMEE.

Evolution: LA PATIENTE ETAIT ALORS MISE SOUS LOVENOX A DOSE CURATIVE ET DOUBLE ANTI AGREGATION PLAQUETTAIRE (ASPEGIC 100 MG ET PLAVIX 75MG/J) ASSOCIES A UN-IEC, UN-BB CARDIO-SELECTIF PENDANT 4 SEMAINES. DE MEME UN BOLUS DE CORTICOÏDE 1GR/J ETAIT INITIE PENDANT 3 JOURS AVEC UN RELAIS ORAL D EQUIVALENT PREDNISONE A 1MG/J AVEC DEGRESSION PROGRESSIVE. LE RELAI DE L HEPARINE PAR SINTROM ET L ADJONCTION DU PLAQUENIL A 200 MG/J CONSOLIDAIT LE TRAITEMENT. UNE CONTRACEPTION PAR LGT ETAIT DISCUTEE. L EVOLUTION ETAIT FAVORABLE SUR LE PLAN CLINIQUE BIOLOGIQUE ET MORPHOLOGIQUE;

Conclusion

AU COURS DU SAPL LA PATHOLOGIE OBSTETRICALE EST SOUVENT AU 1 er PLAN. LE SAPL EST À HAUT RISQUE DE COMPLICATIONS OBSTETRICALES ENGAGEANT LE PRONOSTIC MATERNO-FŒTAL. LA SURVENUE THROMBOTIQUE SUCCESSIVE DANS LE PERIPARTUM ANNONCE UN SCAPL, ASSOMBRIT LE PRONOSTIC ET IMPOSE UNE PRISE EN CHARGE MULTIDISCIPLINAIRE INTENSIVE EN URGENCE. NEANMOINS LE PRONOSTIC DU SAPL S EST AMELIORE CES DERNIÈRES ANNEES PERMETTANT AUX PATIENTES D ACCEDER À LA MATERNITE DANS LES MEILLEURES CONDITIONS DE SECURITE POSSIBLE.

Références:

(Alessandri C, Conti F, Pendolino M, Mancini R, Valesini G, New autoantigens in theantiphospholipid syndrome [archive], Autoimmun Rev, 2011 ;10 :609–616

Cohen D, Berger SP, Steup-Beekman GM, Bloemenkamp KWM, Bajema IM, Diagnosis andmanagement of the antiphospholipid syndrome, BMJ, 2010;

Alessandri C, Conti F, Pendolino M, Mancini R, Valesini G, New autoantigens in the antiphospholipid syndrome, Autoimmun Rev, 2011 ;10 :609–616

Petri M, Epidemiology of the antiphospholipid antibody syndrome [archive], J Autoimmun, 2000;15 :145-51

- Garcia D, Erkan D, Diagnosis and management of the antiphospholipid syndrome, N EnglJ Med, 2018 ;378 :2010-2021