Livédo révélant un paragangliome: A propos d'un cas

A.BOUATTOU; A.BOUATTOU; N. CHOUGRAN; N. BOUZIANI; A. KELLA; A. BELABAS;D. HAKEM;T.BOUNZIRA

Service Médecine interne-CHU Mostaganem- Algérie

Introduction

Le livedo est un signe clinique caractérisé par un érythème violacé dessinant des mailles plus ou moins marquées et régulières sur la peau, il est important de différencier une forme bénigne d'une forme pathologique car il peut être le premier signe d'une maladie sous-jacente qu'il convient de rechercher et traiter comme serra illustrer par notre observation.

Observation

La patiente Y.S. âgée de 17 ans était orientée au service de médecine interne suite à l'apparition récente d'un livédo siégeant au niveau des membre sup et inf accompagné d'épisodes de sueur et d'asthénie profonde. Deux ans plus tôt la patiente a présenté une neuro_rétinite avec vasculopathie occlusive bilatérale et symétrique artério-veineuse d'origine infectieuse traité et guéri sans séquelles. A son admission la patiente était asthénique et très instable sur le plans hémodynamique : TA : 160/120 mmHg ,FC : 150 batt/min. L'ECG retrouve un rythme sinusale régulier a 152 batt/min. L'examen physique de la patiente retrouve des extrémités froides cyanosées avec présence d'un livedo réticularis ; le reste de l'examen clinique était sans particularité. Sur le plan biologique le bilan inflammatoire positif : vs 40 mm et crp 14 mg/l ; la NFS ,le bilan rénal ,hépatique ,phosphocalcique , thyroïdien et ionogramme sanguin étaient normaux , le dosage de l'aldosteronemie ,renine active et le rapport aldosteronemie/renine revenue normal, le dosage des Dérivés méthoxylés des catécholamines –métanéphrines libres urinaire objective une nette augmentation de la Normétadrénaline : sup a 4500 nmol/l .le bilan paraclinique objective une HTA systolo diasolique sur MAPA avec retentissement cardiaque sur ETT : VG dilaté hypertrophié en dysfonction systolique (FE a 31%) , dysfonction diastolique grade III , OG dilatée , VD de bonne fonction et des PAPS : 52 mmHg sans retentissement oculaire sur fond d'œil. Le scanner TAP met en évidence une masse rétro péritonéale droite en regard de L3 L4 richement vascularisée en faveur d'un paragangliome ou neuroblastome et la scintigraphie a MIBG était en faveur d'une tumeur rétro péritonéal para vertébrale droite d'origine neuroectodermique la patiente était mise sous traitement alpha et beta bloquant et diurétiques type furosemide et spironolactone . Une normalisation des chiffres tensionnels ainsi que du rythme cardiaque était noté unesemaine plus tard d'où l'orientation de la patiente vers un service de chirurgie générale.

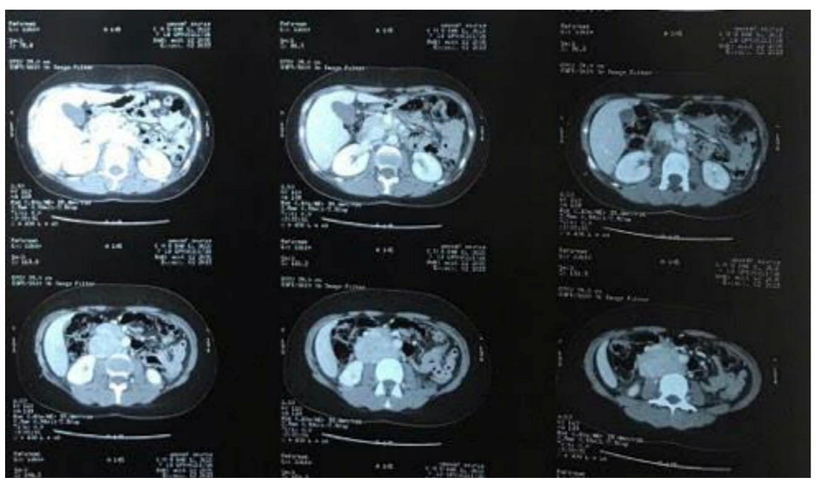

Fig1: livedo racemosa chez notre patiente lors de sa première consultation
Fig2:coupe scanographique axiale mettant en évidence une masse rétropéritoniale
Fig3:reconstruction 3D montre une hypervascularisation de la masse aven envahissement vasculaire

Discussion

L'association du livedo aux phéochromocytomes était décrite pour la première fois en 1971, cette association est rare mais non fortuite. la majorité des auteurs suppose l'existence d'une relation entre le relargage intermittent des catécholamines et le livedo via une augmentation de la vasomotricité ,de la viscosité sanguine ainsi que l'hypercoagulabilité mais le mécanisme exacte reste inconnu

Conclusion

Le paragangliome est une cause rare d'hypertension artérielle et ses manifestations cliniques sont polymorphes et parfois à expression insolite.

Références:

(1) Livedo Reticularis in a Patient With Pheochromocytoma Resolving After Adrenalectomy, the Journal of Clinical Endocrinology& Metabolism, Volume 98, Issue 2, 1 February 2013, Pages 439–440.

(2) Silburn M , Macmillan DC , Vickers HR , Ledingham JG. Phaeochromocytoma with livedo reticularis, Proc R Soc Med. 1971;64(12):1193–1194.